DOCTEUR J. GAREL

DIAGNOSTIC ET TRAITEMENT DES MALADIES DU NEZ

"RHINOSCOPIE"

avec 58 figures dans le texte

RUEFF & Cie. ÉDITEURS
106. Bard St Germain. PARIS



TRANSFERRED TO
YALE MEDICAL LIBRARY

DIAGNOSTIC ET TRAITEMENT

DES

MALADIES DU NEZ

Digitized by the Internet Archive
in 2012 with funding from
Open Knowledge Commons and Yale University, Cushing/Whitney Medical Library

http://archive.org/details/diagnosticettrai00gare

DIAGNOSTIC ET TRAITEMENT

DES

MALADIES DU NEZ

"RHINOSCOPIE"

PAR

Le Docteur J. GAREL

Médecin des Hôpitaux de Lyon

AVEC 53 FIGURES DANS LE TEXTE

PARIS
RUEFF ET Cie, ÉDITEURS
106, Boulevard Saint-Germain, 106

1897

TOUS DROITS RÉSERVÉS

RF345
897G

INTRODUCTION

En écrivant ce Manuel, nous n'avons pas eu l'intention de faire un traité didactique complet. Notre but a été de nous adresser au praticien pour l'initier à la Rhinoscopie. Nous avons voulu résumer, en quelques lignes seulement, les principaux signes diagnostiques des affections nasales et indiquer les méthodes de traitement les plus simples et les plus courantes.

On pourra nous reprocher des omissions nombreuses ; mais nous voulons surtout donner le résultat de notre pratique personnelle, sans critiquer ni rejeter toutefois les procédés employés par d'autres auteurs.

Jusqu'à ces dernières années, la Rhinoscopie était quelque peu délaissée ; actuellement, nous sommes en possession de méthodes d'examen qui nous permettent d'explorer presque complètement les fosses nasales, tant par la rhinoscopie antérieure que par la rhinoscopie postérieure.

Bien que l'on ait osé dire que la rhinoscopie postérieure n'était d'aucune utilité, nous croyons au contraire qu'elle a une importance capitale, et nous affirmons que le diagnostic d'une affection de la gorge ne sera jamais ni complet ni certain, si le nez n'a pas été exploré dans ses moindres détails.

Heureusement une ère nouvelle s'est ouverte, et la Rhinoscopie tend à se vulgariser de plus en plus. Les ouvrages concernant la rhinoscopie se multiplient de-

puis quelque temps. En France, outre les traductions des auteurs étrangers tels que M. Mackenzie, Lennox Browne, Moldenhauer, Zuckerkandl, nous avons les excellents livres de Lermoyez, de Moure et le superbe atlas de Gouguenheim et Glover. A l'étranger, nous trouvons une riche série de Traités didactiques dus à Cresswell Baber, Massei, Sajous, Bosworth, Réthi, Macdonald, Mc'Bride, Zarniko, Moritz Schmidt, Heymann, etc., et les beaux Atlas de Fränkel, Grünwald, Miculicz et Michelson, Krieg et Seifert-Kahn.

Tous ces travaux ajoutés aux articles contenus dans les nombreux Journaux spéciaux français et étrangers, prouvent que la Rhinologie est une science déjà très complète que nul ne doit ignorer.

Lyon, 10 octobre 1896.

J. Garel.

PREMIÈRE PARTIE

CHAPITRE I

Anatomie nasale [1]

Le nez est un appendice en forme de pyramide à base inférieure qui sert à protéger les cavités nasales. Il présente, à sa partie inférieure, deux orifices elliptiques ou *narines*. Ces ouvertures, séparées par la sous-cloison médiane, forment la partie inférieure du vestibule nasal. Pour Sappey, la direction nasale indique nettement la destination de l'homme à l'attitude bipède.

Extérieurement, le nez présente à sa partie supérieure une dépression médiane, la *racine du nez*. De la racine au lobule ou extrémité inférieure s'étend le *dos du nez* sous forme d'arête médiane, dont l'inflexion varie suivant les races ou les individus.

Les *faces latérales* du nez offrent une dépression, sorte de sillon horizontal situé au tiers inférieur, limitant l'aile du nez. Ce sillon, en arrière, descend verticalement et va s'éteindre insensiblement vers l'angle labial. Le nez est d'ailleurs séparé de la joue et de la paupière par un angle rentrant *naso-génien* et *naso-palpébral*. Inté-

(1) Pour certains détails précis d'anatomie, nous avons fait quelques emprunts à l'excellent Manuel de Cresswell Baber *Guide to the examination of the Nose*. Pour plus amples renseignements, consulter l'ouvrage de Zuckerkandl, traduction de Lichtwitz et Garnault.

rieurement, le nez donne naissance à deux gouttières parallèles dirigées obliquement en haut et destinées à orienter le courant d'air inspiré du côté de la partie supérieure des fosses nasales.

Charpente nasale. — La forme générale est donnée par des os et des cartilages. En haut, on rencontre les deux os propres du nez fortement soudés entre eux sur la ligne médiane. Ces deux os, unis au frontal, s'articulent par une lame mince avec les apophyses montantes des maxillaires supérieurs.

Les cartilages sont formés des deux *cartilages latéraux supérieurs* triangulaires, reliés au bord inférieur des os propres du nez et à l'apophyse montante du maxillaire. En avant, ils s'unissent au cartilage de la cloison, et, en bas, par l'intermédiaire de tissu fibreux, aux deux *cartilages latéraux inférieurs.* Ces derniers contribuent à la formation partielle des parois interne et externe du nez et aussi de la pointe nasale.

Le *cartilage de la cloison* de forme triangulaire, situé sur la ligne médiane, forme la partie antérieure de la cloison nasale. Il s'unit aux os propres du nez et aux cartilages latéraux supérieurs en haut ; en bas, à la partie interne des cartilages latéraux inférieurs. En arrière, il s'insère sur la lame perpendiculaire de l'ethmoïde et sur le vomer.

Une série de six muscles agissent sur la partie externe du nez, servant à élever l'aile du nez et à dilater les narines.

Le tégument nasal est abondamment pourvu de glandes sébacées. Dans le vestibule, nous savons que la transformation en revêtement muqueux se fait sur la paroi interne plus en avant que sur la paroi externe. Signalons aussi la présence de nombreux poils petits et courts *(vibrisses)* bordant l'entrée des narines.

Cavités nasales. — Les cavités nasales consistent en deux conduits de forme irrégulière, aplatis transver-

salement. Elles présentent chacune en avant un orifice antérieur sous forme de triangle isocèle, et, en arrière, un orifice ovale désigné sous le nom de *choane*. La cloison nasale sépare les deux cavités. Le squelette nasal est formé par le maxillaire supérieur, l'os propre du nez, l'os unguis, l'ethmoïde, le vomer, le palatin et le sphénoïde.

Nous avons à considérer le plancher nasal, la voûte, les parois interne et externe, puis les cavités accessoires.

Le *plancher nasal* a l'aspect d'une gouttière concave à direction oblique de haut en bas et d'avant en arrière, large de 12 à 15 millimètres, sur une longueur de 5 centimètres. Il est formé dans les deux tiers antérieurs par l'apophyse palatine du maxillaire supérieur et dans le tiers postérieur par la lame horizontale de l'os palatin. En avant, se trouve le conduit palatin antérieur.

La *voûte* est un conduit long et étroit à concavité inférieure, de direction oblique et ascendante en avant; elle est formée à ce niveau par la face postérieure des os propres du nez et par la partie inférieure de l'épine nasale du frontal. La région moyenne de la voûte est presque horizontale, elle est large de 2 à 3 millimètres à peine et répond à la lame criblée de l'ethmoïde et à la partie horizontale du corps du sphénoïde. C'est la partie la plus fragile de la base du crâne, point important à connaître dans les interventions nasales. En arrière, la voûte devient brusquement verticale vers la face antérieure du corps du sphénoïde, puis elle passe de nouveau à la direction horizontale dans une région formée par la face inférieure du corps du sphénoïde, les ailes du vomer et l'apophyse sphénoïdale du palatin.

La paroi interne ou *cloison nasale* est une lame verticale formée en avant par le cartilage triangulaire et en arrière par le vomer et par la lame perpendiculaire de

l'ethmoïde. Cependant les os palatins, les crêtes du maxillaire supérieur, le rostrum sphénoïdal, la crête des os propres du nez et l'épine nasale du frontal concourent légèrement à sa formation. D'après Zuckerkandl, la cloison reste symétrique jusqu'à l'âge de 7 ans; chez l'adulte, au contraire, la cloison est presque toujours déviée. Cette déviation du septum n'existe jamais à la partie postérieure. Elle serait plus fréquente chez les Européens.

Ces déformations de la cloison sont dues soit à des crêtes ou saillies, soit à des déviations simples. Les crêtes existent en des points d'élection sur lesquels nous reviendrons à propos du diagnostic des affections du septum. Ces diverses anomalies sont souvent gênantes tant pour le diagnostic que pour le traitement des affections nasales. Signalons aussi un épaississement symétrique de la muqueuse situé en avant de la fente olfactive vis-à-vis de l'extrémité antérieure du cornet moyen, c'est le *tubercule de la cloison.*

Au-dessus de la petite saillie si fréquente de la cloison, à la partie antérieure du plancher, se trouve, d'après Potiquet, le cul-de-sac de l'organe de Jacobson, que mon ami Raugé a tout récemment étudié au point de vue de l'anatomie comparée. Ce cul-de-sac peu apparent chez l'adulte, serait au contraire nettement visible chez l'enfant d'après M. Testut.

La *paroi externe* est de beaucoup la plus compliquée et la plus intéressante. Elle est constituée par le maxillaire supérieur, l'os unguis, le palatin et le sphénoïde; la surface irrégulière présente des saillies appelées *cornets,* et des dépressions ou méats (fig. 1).

En haut, la paroi externe est représentée par les masses latérales de l'ethmoïde, saillies soufflées de vastes ampoules osseuses *(labyrinthe ethmoïdal).* Du côté de l'orbite, grâce à la lame papyracée, elle forme une paroi lisse et définie. Cette lame laisse à découvert, en

avant, les cellules ethmoïdales en s'arrêtant à un centimètre de l'apophyse montante du maxillaire. La brèche

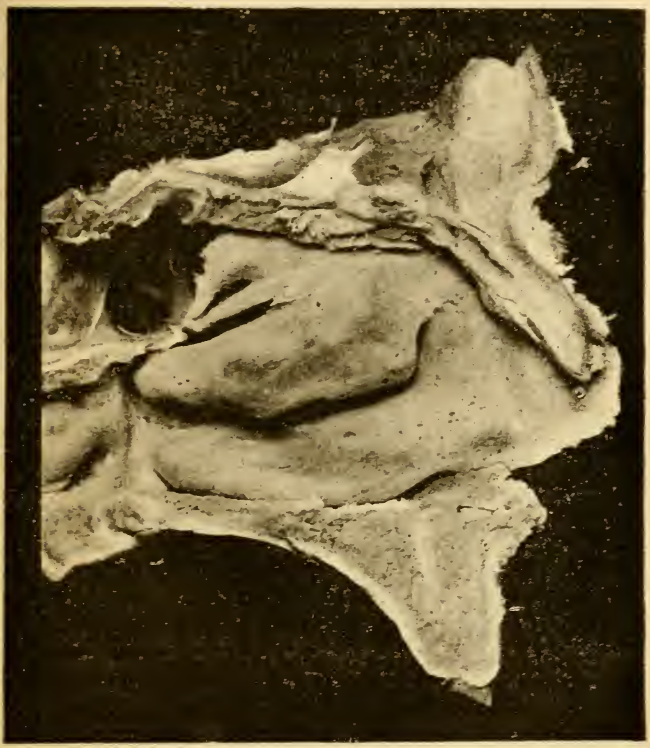

Fig. 1. — Photographie d'une préparation de M. Collet, représentant les cornets et les méats de la fosse nasale gauche, ainsi que le sinus sphénoïdal et l'orifice de la trompe.

ainsi formée est comblée par l'unguis qui coiffe les cellules ethmoïdales. Au-dessous de l'insertion du cornet inférieur, la paroi est constituée : en avant, par le maxil-

laire supérieur; en arrière, par l'os palatin, par l'apophyse ptérygoïde du sphénoïde et aussi par l'apophyse maxillaire du cornet inférieur.

Si l'on se reporte à la fig. 1, on voit que les trois cornets se terminent presque tous sur la même ligne verticale en arrière, tandis qu'en avant ils s'échelonnent de telle façon que leur longueur diminue graduellement de bas en haut.

Le *cornet inférieur*, de largeur très variable, longe toute la paroi externe. Il s'articule horizontalement sur le maxillaire supérieur et, en arrière, sur la lame verticale du palatin. Son extrémité antérieure se termine en mourant sur la paroi externe, tandis que l'extrémité postérieure cesse brusquement sous forme de saillie plus ou moins arrondie. Il est distant d'un centimètre environ du plancher, et, par sa forme enroulée, il limite la gouttière appelée *méat inférieur*. Suivant son degré de développement, il laisse entre lui et la cloison un espace variable. Parfois il arrive même au contact de la cloison et peut recevoir les empreintes de ses crêtes. (Voy. fig. 1).

Le *cornet moyen* n'est pas, comme le précédent, un os à part, il fait partie des masses latérales de l'ethmoïde. Sa ligne d'attache répond à la diagonale étendue de l'angle antéro-supérieur à l'angle postéro-inférieur de la masse latérale qu'il divise en deux triangles : le postéro-supérieur contient le cornet supérieur; l'antéro-inférieur répond à la gouttière de l'infundibulum et à l'apophyse unciforme. Le cornet moyen n'adhère à la masse ethmoïdale que par son bord supérieur; son extrémité postérieure libre s'étend jusqu'à la face interne du palatin; son extrémité antérieure, libre également, va rejoindre la *crista ethmoïdalis* de la branche montante du maxillaire supérieur et contribue à la formation d'un interstice vertical important au point de vue opératoire.

Le *cornet supérieur* est le plus court et le plus petit, il s'insère sur une longueur de deux centimètres et ne dépasse pas la masse latérale. En avant, il se confond avec le cornet moyen : il est oblique d'avant en arrière et de haut en bas. Il n'est pas rare de le voir se diviser en deux parties et créer ainsi un quatrième cornet. Ce dernier, pour Voltolini, serait normal chez le nègre. Le cornet supérieur recouvre le méat supérieur, peu accessible toutefois à la vue et aux instruments.

Examinons maintenant les divers méats que nous venons d'énumérer. Le *méat inférieur*, situé sous le cornet inférieur est concave en haut. Sa partie externe est concave ou convexe et varie de forme dans le sens de la longueur. Si l'on enlève l'extrémité antérieure du cornet inférieur, on découvre l'orifice du canal lacrymal qui s'ouvre dans le méat inférieur.

Le *méat supérieur*, petit et court, est l'aboutissant des cellules ethmoïdales postérieures.

Le *méat moyen* est important à connaître dans ses moindres détails, car c'est sur lui que porteront la plupart des interventions chirurgicales.

Mon ami Raugé (de Challes), au Congrès de Rome, 1894, a donné une excellente description de ce couloir osseux qui s'étend sous le cornet moyen et dans lequel s'ouvrent les cellules ethmoïdales et les sinus frontal et maxillaire. Nous allons résumer ce travail dans ses principaux détails.

Pour examiner le méat moyen sur le cadavre, il suffit de luxer le cornet moyen et de le relever en haut. On voit alors une gouttière oblique en haut et en avant qui s'efface en arrière en se perdant sur la surface plane répondant à la branche verticale du palatin et à l'aile ptérygoïde interne. L'extrémité antérieure devient de plus en plus profonde et se rétrécit en pénétrant dans le couloir osseux de l'infundibulum. M. Testut appelle ce sillon *gouttière de l'infundibulum* pour le distin-

guer de l'infundibulum ou cellule intra-ethmoïdale. La gouttière est limitée en haut par une saillie hémisphérique, *promontoire* de Zoja, *bulle* de Verga, de Zucker-

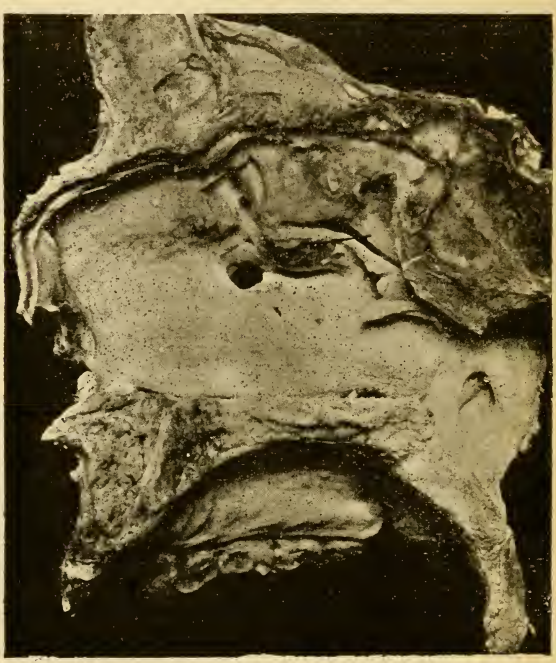

Fig. 2. — D'après une préparation de M. Collet. Le cornet moyen a été enlevé pour permettre de voir les détails de la paroi externe de la fosse nasale droite : gouttière de l'infundibulum, bulle ethmoïdale, orifice principal du sinus maxillaire et orifice accessoire.

kandl. Le bord inférieur mince répond au bord concave de l'apophyse unciforme. Au-dessous et un peu en avant du promontoire, se trouve un orifice ovale ou

rond conduisant dans le sinus maxillaire. En arrière et dans la partie où la gouttière s'efface existe parfois un *orifice accessoire*. (Fig. 2).

Voyons maintenant comment se constituent la gouttière et les orifices et comment l'orifice maxillaire est ramené à un mince pertuis par la muqueuse qui le recouvre. L'orifice maxillaire est formé par un cadre irrégulier et incomplet de la manière suivante. En arrière, le bord antérieur du palatin envoie une lame triangulaire qui s'engage dans la fissure inférieure de l'orifice; en bas, le cornet inférieur traverse la partie la plus déclive de l'hiatus et en recouvre un large segment excentrique. En avant, l'unguis, par sa partie postérieure, sert aussi à l'oblitération. Le cadre, toutefois, est incomplet en haut vers le bord supérieur de l'hiatus; mais à ce niveau intervient l'ethmoïde qui, au lieu de pousser une lamelle dans le plan de l'orifice, émet par sa partie inférieure deux saillies irrégulières qui descendent au-devant de l'orifice. Ces saillies n'étant ni planes, ni dans le plan de la paroi, forment sous la muqueuse un relief d'où résulteront les deux lèvres de la gouttière. La première saillie est la *bulle ethmoïdale* ou cellule volumineuse située à la partie moyenne du bord inférieur des masses latérales. La deuxième est une lamelle falciforme, *apophyse unciforme*, qui, s'insérant à l'extrémité antérieure des masses latérales, côte à côté avec le cornet moyen, croise en sautoir l'orifice du sinus en s'enroulant à la façon d'un cornet.

Suspendue comme une stalactite, la bulle ethmoïdale projette devant le bord supérieur de l'hiatus maxillaire un relief en forme de mamelon renversé, et forme la limite supérieure de la fente semi-lunaire. L'apophyse unciforme a la forme d'un cimeterre courbe dont la poignée répond à l'attache antérieure de l'apophyse. Le bord supérieur concave de cette apophyse est libre de la racine à la pointe. Il embrasse dans sa concavité la

bulle ethmoïdale, limitant ainsi une fente en croissant, *fissure ethmoïdale, hiatus semi-lunaris.* C'est à travers les lèvres de cette fente que la muqueuse s'invagine pour former ce repli profond que l'on nomme la *gouttière de l'infundibulum.*

La muqueuse achève le recouvrement du squelette en suivant les reliefs et les creux, tantôt les recouvrant, tantôt pénétrant dans les cavités pour tapisser la face interne des sinus. Vers les parties de la paroi répondant à la convexité de l'apophyse unciforme, dans un dixième des cas, elle laisse à découvert l'orifice accessoire (cet orifice fait défaut chez les jeunes sujets). Elle s'invagine dans le sinus maxillaire, puis pénètre aussi en avant dans l'infundibulum ethmoïdal et dans le sinus frontal.

Voyons maintenant comment se décompose l'ensemble de cette cavité qui descend du sinus frontal pour se terminer en gouttière dans le méat moyen. En haut, se trouve le *véritable infundibulum* ou large cellule ethmoïdale recouverte par le sinus frontal, comme un ciboire par son couvercle arrondi. Cette cellule ethmoïdale s'étrangle en entonnoir en bas, et se continue alors en dessous avec une autre cavité infundibuliforme à sommet supérieur. L'union de ces deux cavités rappelle la forme d'un sablier ; mais la cavité inférieure se termine en forme de gouttière antéro-postérieure communiquant librement en dedans dans le méat moyen par l'hiatus semi-lunaire.

CAVITÉS ACCESSOIRES

Différentes cavités creusées dans l'épaisseur du squelette, viennent s'ouvrir dans les fosses nasales. Nous allons les étudier successivement :

Sinus maxillaire. — Le sinus maxillaire est une cavité pyramidale qui répond à la forme même du maxillaire supérieur. Sa capacité est très variable. La

face supérieure contribue à la formation du plancher orbitaire. On doit tenir compte ici du peu d'épaisseur de la paroi lorsqu'on pratique le curettage de l'antre.

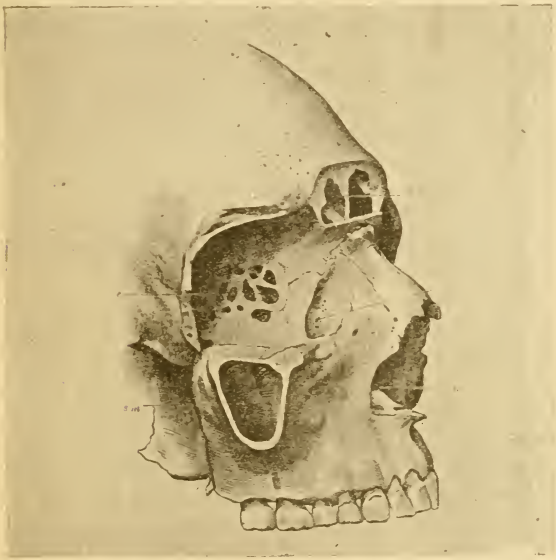

Fig. 3. — Cette planche est extraite de l'Atlas de A. Onodi. Elle représente les rapports de la cavité orbitaire avec la cavité nasale et les sinus. On a enlevé une partie de la paroi supérieure et inférieure de l'orbite, afin de laisser voir la plus grande partie des cellules ethmoïdales qui constituent la paroi orbitaire interne. On a ouvert les cellules ethmoïdales en conservant toutefois les cloisons intermédiaires; sont également ouverts le sinus maxillaire et les sinus frontaux.

s. f. Sinus frontal.
l. Fossette du sac lacrymal.
c. e. Cellules ethmoïdales antérieures et postérieures.
s. m. Sinus maxillaire.
c. n. Cavité nasale.

Ajoutons que le sinus est parfois composé de plusieurs diverticules qui pénètrent dans le bord alvéolaire. La

communication régulière des dents avec le sinus, se fait au niveau des première et deuxième grosses molaires ; mais il n'est pas rare de voir le sinus répondre aussi à la racine de la deuxième petite molaire. (Fig. 3.) Nous savons déjà que le sinus s'ouvre dans la paroi externe de la fosse nasale par un et même deux orifices *(ostium maxillare* et *orifice accessoire).*

La muqueuse du sinus est mince et pâle. La couche périostée profonde adhère fortement à l'os. Entre les deux couches de la muqueuse, existe une légère couche de tissu cellulaire et quelques glandes muqueuses pouvant donner lieu à la formation de kystes par rétention. Les vaisseaux du sinus maxillaire sont en nombre fort limité.

Sinus frontal. — Les deux sinus frontaux situés à la racine du nez, ont l'apparence de deux pyramides triangulaires adossées par leurs bases. Ils sont séparés par une cloison d'un millimètre d'épaisseur. Chaque sinus a deux centimètres de hauteur sur deux de largeur. La paroi antérieure est plus épaisse que la paroi postérieure. La paroi inférieure, dans une partie de son étendue, répond à la lame criblée et aux cellules ethmoïdales. Chacun des sinus communique avec les fosses nasales par un conduit, *canal frontal* de Poirier.

D'après Hartmann, ce canal a de 10 à 12 millimètres de longueur ; c'est souvent une large fente qui débouche dans la partie externe du méat moyen. Les dimensions et la direction en sont déterminées pour ainsi dire par les cellules ethmoïdales qui peuvent se développer sur toutes ses parois et le faire dévier soit en dedans, soit en arrière. Les cellules entourant le canal naso-frontal débouchent dans le canal lui-même à diverses hauteurs. Les sinus sont quelquefois cloisonnés par des travées. Montaz a même vu un sinus développé dans l'épaisseur de la cloison médiane.

La muqueuse est mince. Les filets nerveux (rameau

ethmoïdal du rameau nasal de la branche ophtalmique de Willis) sont assez nombreux. Les sinus frontaux se développent de 6 à 20 ans.

Sinus sphénoïdal. — Le sinus sphénoïdal est plus tardif que le frontal dans son apparition. Il est divisé en deux par une cloison médiane. Il existe parfois des prolongements pneumatiques dans les grandes et les petites ailes du sphénoïde, ainsi que dans les cellules ethmoïdales. Zuckerkandl a même signalé des communications de la paroi supérieure avec le crâne. Chaque sinus, cloisonné ou non, possède un orifice du diamètre d'une lentille, situé sur la face antérieure du corps du sphénoïde, au niveau de la partie postérieure du cornet et du méat supérieurs, dans une sorte de cavité appelée *recessus sphénoïdo-ethmoïdal.*

La face supérieure du sinus présente une saillie antérieure due à la gouttière du chiasma des nerfs optiques et une saillie postérieure formée par la selle turcique. Sur les parois latérales se trouve la gouttière caverneuse. En haut et en avant, la paroi latérale répond au canal du nerf optique.

La muqueuse est mince, peu vasculaire, mais riche en filets nerveux.

Sinus ethmoïdaux. — Ce ne sont point des dilatations osseuses comme les autres sinus ; ce sont des portions cellulaires résultant de cellules osseuses variables au point de vue de la forme, du nombre et de la situation.

Nous avons déjà indiqué les rapports des cellules ethmoïdales antérieures avec le sinus frontal et le canal fronto-nasal, mais toutes les cellules antérieures ne s'ouvrent pas à ce niveau. En effet, entre la bulle ethmoïdale et la ligne d'insertion du cornet moyen, il existe une petite gouttière dans laquelle se trouvent plusieurs orifices de cellules ethmoïdales et parmi eux celui de la bulle ethmoïdale.

En somme, d'après Ranglaret, le méat moyen se subdivise en deux méats secondaires ou gouttières séparés par la bulle ethmoïdale, et formant un V ouvert en arrière. La gouttière inférieure reçoit le sinus maxillaire le sinus frontal et un groupe de cellules ethmoïdales antérieures. La gouttière supérieure reçoit le deuxième groupe des cellules ethmoïdales antérieures. La suppuration de ce deuxième groupe dépendant de la bulle ethmoïdale est, grâce à sa situation, plus facile à guérir que celle du groupe plus antérieur.

Quant aux cellules ethmoïdales postérieures, elles s'ouvrent dans la partie moyenne du méat supérieur, et ce méat est d'autant plus large que les cellules sont plus petites.

Les cellules ethmoïdales ont des rapports importants avec la cavité orbitaire et leur inflammation peut ainsi envahir facilement l'organe visuel. En effet, du côté orbitaire, les cellules sont fermées par une lame très mince, et l'on verra plus tard que l'effondrement de la lame papyracée est une méthode de traitement des sinusites ethmoïdales.

Les cellules contractent aussi des rapports avec l'encéphale, il sera bon de s'en souvenir dans les interventions sur le sinus frontal et sur le groupe antérieur de l'ethmoïde.

MUQUEUSE NASALE

La muqueuse de revêtement se continue avec le revêtement cutané, ce dernier pénétrant à une certaine profondeur dans l'orifice antérieur des fosses nasales. Aussi cet orifice est-il le siège de maladies analogues à celles de la peau. La muqueuse adhère à tout le squelette osseux et cartilagineux par une couche profonde fibreuse qui suit tous les contours et envoie des prolongements dans toutes les cavités accessoires. Il existe

une couche superficielle renfermant les glandes et les vaisseaux.

La muqueuse pituitaire, par ses fonctions physiologiques se divise en deux régions. La région supérieure *olfactive* occupe toute la partie supérieure des fosses nasales. Le bord du cornet moyen forme sa limite inférieure. La région inférieure *respiratoire* tapisse toute la partie nasale basse à partir du bord du cornet moyen.

La muqueuse olfactive est plus ou moins pigmentée en jaune ou en brun. Sa surface n'est pas totalement olfactive, car elle présente çà et là des points de revêtement non olfactifs (Klein). Les cils vibratiles font défaut sur les véritables points répondant aux expansions terminales du nerf préposé à l'olfaction.

D'après Launois, la muqueuse présente deux espèces de cellules : épithéliales et nerveuses. Les cellules épithéliales ou cellules de soutien ont un gros noyau ovale ; leur partie supérieure est finement striée en long sans plateau à cils vibratiles, leur partie inférieure se divise en deux pointes. La couche basale entre les grandes cellules est formée de cellules ou masses de protoplasma à gros noyau. Les cellules nerveuses consistent en un noyau volumineux situé entre les éléments de soutien ; le prolongement périphérique dépasse un peu ces éléments et se termine par deux ou trois petits cils doués de mouvement. Le prolongement central part de la cellule nerveuse, puis s'entoure d'une gaîne de myéline et d'une gaîne de Schwann, formant ainsi des filets nerveux qui traversent la lame criblée et se rendent au bulbe olfactif.

Toutefois, d'après les recherches récentes de A. von Brünn, la pigmentation de la région considérée par tout le monde comme olfactive, ne coïnciderait pas d'une façon exacte avec la distribution de l'épithélium olfactif. La limite de la région ne pourrait bien se distinguer qu'au microscope. Aussi von Brünn, contrairement à ce

que l'on croyait jusqu'ici, affirme que le cornet supérieur seul est revêtu par la muqueuse proprement olfactive ; cette muqueuse serait donc située sur la voûte des fosses nasales, à la partie la plus éloignée des narines.

Quant à la muqueuse respiratoire, elle est recouverte d'épithélium cylindrique, cilié, entremêlé de nombreuses cellules caliciformes.

La couche fibreuse sous-épithéliale renferme de nombreuses cellules lymphoïdes, qui, réunies en certains points, forment de véritables follicules. Outre le riche réseau capillaire superficiel donnant lieu si facilement à des épistaxis, il existe un important réseau veineux profond. De nombreuses glandes en grappes à vingt ou trente lobes servent à lubréfier la muqueuse. On compte jusqu'à 150 orifices glandulaires par centimètre carré.

Dans les points les plus épais de la pituitaire, on trouve, entre les glandes, des fibres musculaires lisses. Sur les cornets inférieurs, sur le bord du cornet moyen, à la partie antérieure de la cloison et même du plancher, la muqueuse revêt le type d'un tissu caverneux érectile important ; dans ce tissu les veines sont plus abondantes que les artères.

D'après Cresswell Baber, au milieu de la fente olfactive, près de l'extrémité antérieure du cornet moyen, la muqueuse du septum forme une saillie due à une accumulation glandulaire. C'est le *tubercule de la cloison.*

Il serait fastidieux de décrire le système bien connu d'irrigation vasculaire des fosses nasales. Il faut surtout avoir présent à l'esprit que ce système sert de communication entre les vaisseaux intra et extra crâniens.

Les *vaisseaux lymphatiques* ont pour aboutissants des ganglions de la partie supéro-postérieure du pharynx buccal.

Les *nerfs* sont de deux ordres :

1° Les nerfs olfactifs situés en haut se mettant en rapport avec les cellules olfactives de Schultze.

2° Les nerfs de sensibilité générale que l'on retrouve dans toute la cavité nasale, venant tous de la deuxième branche de la cinquième paire, sauf un qui est fourni par la première branche.

PHARYNX NASAL

Le pharynx nasal est la partie supérieure du vestibule commun aux voies respiratoires et digestives. Haut de deux à trois centimètres, il a une largeur de trois centimètres environ. La paroi supérieure ou *voûte* est oblique en bas et en arrière ; elle rejoint la paroi postérieure qui, à son tour, se continue avec le pharynx buccal à la hauteur du voile du palais. Le pharynx nasal est limité en haut par l'apophyse basilaire.

La paroi latérale du pharynx présente l'*orifice tubaire* de la trompe d'Eustache. Cet orifice. en forme d'entonnoir, se dirige en arrière et en dehors. Le pavillon de la trompe a huit millimètres de hauteur sur cinq millimètres de largeur. Il se continue en bas et en arrière par un bourrelet, le *pli salpingo-pharyngé*. Le repli antérieur est moins accusé, il vient s'éteindre vers le bord inférieur de l'orifice nasal postérieur ; c'est le *pli salpingo-palatin*.

L'orifice tubaire est situé à dix ou quinze millimètres de l'extrémité postérieure du cornet inférieur, et à la même hauteur que ce dernier. Entre le bourrelet postérieur de l'orifice tubaire et la paroi postérieure du pharynx existe une dépression, *fossette de Rosenmüller* plus large en haut qu'en bas.

La paroi antérieure présente les deux orifices postérieurs ovalaires des fosses nasales ou *choanes*, séparés par la cloison à bord tranchant et concave de haut en bas. La cloison est plus épaisse aux deux extrémités. Son bord n'a pas toujours une direction verticale.

Le *voile du palais* forme la partie inférieure mobile du pharynx nasal. A la partie médiane, on aperçoit la luette, et, sur les parties latérales prennent naissance les piliers postérieurs. Pendant la déglutition, le voile du palais devient horizontal, tendu par le péristaphylin nterne. Les piliers postérieurs mus par le pharyngo-staphylin se rapprochent en se portant vers la ligne médiane pour fermer l'isthme pharyngo-nasal. Au même moment le péristaphylin externe ouvre la trompe et met la caisse du tympan en rapport avec la cavité naso-pharyngée.

Structure. — Nous résumerons brièvement ici la description donnée par notre savant et affectionné maître le professeur Renaut, dans la thèse de M. J. Collet *(Tumeurs adénoïdes.* Thèse de Lyon, 1886) : Le pharynx nasal présente un épithélium cilié, sauf dans les points de la surface soumis à des frottements; à ce niveau l'épithélium revêt le type malpighien. Au sein de la muqueuse apparaît un système de tissu réticulé, semé de follicules lymphatiques, tapissant la voûte, la paroi postérieure, les fossettes de Rosenmüller et quelquefois même l'orifice de la trompe *(tonsille tubaire).* Cet amas lymphatique forme l'amygdale de Luschka; il est constitué par des plis et des dépressions. Dans la partie médiane, se trouve une sorte de cul-de-sac que Tornwaldt a décrit sous le nom de *bourse pharyngée.* Ces plis, dans la partie profonde, sont composés de tissu fibreux. Le tissu conjonctif présente le type caverneux des ganglions lymphatiques. La couche profonde de l'épithélium cilié est toujours infiltrée de cellules lymphatiques en voie d'émigration vers la surface.

Les glandes de l'amygdale pharyngée sont très nombreuses ; ce sont des glandes en grappes simples. Quelques-unes sont enfermées daus l'intumescence du tissu réticulé ; mais la plus grande partie siègent dans la partie fibreuse au-dessous de la membrane limitante

élastique. Leurs canaux, plus ou moins ampullaires s'ouvrent dans les anfractuosités. C'est l'hypertrophie des plis et relèvements du tissu réticulé qui forme les *tumeurs adénoïdes*.

Les *artères* de la cavité naso-pharyngée proviennent de la pharyngée ascendante, de la palatine ascendante et de quelques branches de la maxillaire interne. Les *veines* aboutissent à la veine jugulaire interne.

Le ganglion rétro-pharyngé est l'aboutissant principal des vaisseaux lymphatiques. Les *nerfs sensitifs* sont fournis en haut par la cinquième paire et latéralement par des branches du pneumogastrique et du glosso-pharyngien.

PHYSIOLOGIE

Par ses modifications extérieures, le nez modifie l'expression de la face. Quant aux cavités nasales, elles sont appelées à jouer différents rôles que nous allons passer en revue.

Rôle respiratoire. — Normalement, l'air inspiré doit passer par les fosses nasales. La bouche n'intervient dans la respiration que dans les grands efforts. La voie ordinaire de l'air inspiré est la partie inférieure des fosses nasales, c'est-à-dire toute la partie comprise au-dessous du cornet moyen.

Le nez a pour but de réchauffer l'air inspiré, de le décharger de ses poussières et, en outre, de le saturer de vapeur d'eau ; il lui donne, en un mot, toutes les qualités requises pour aborder les poumons.

L'air est réchauffé grâce au ralentissement du courant inspiratoire, dû à l'étroitesse relative de la cavité, étroitesse augmentée d'ailleurs par l'érection des cornets inférieurs. La multiplication des surfaces par les cornets est, en outre, un facteur important de l'élévation thermique. Macdonald, à l'aide d'un thermomètre placé dans un tube en T, a démontré expérimentalement que

le nez tend à ramener l'air à une température voisine de celle du sang. L'air inspiré à + 12° s'élève à 35°, celui inspiré à + 45° s'abaisse à 33°. Les gens robustes obtiennent environ 2° de plus que les anémiques.

L'air se décharge de ses poussières, soit par l'intermédiaire des petits poils, ou vibrisses, qui tapissent l'orifice nasal antérieur, soit par l'action du mucus nasal. Les sécrétions nasales, en effet, sont d'autant plus noirâtres que le milieu respiratoire est plus chargé de poussières. De nombreux filets sensitifs jouent, à cet égard, un rôle protecteur en répondant par l'éternuement à l'introduction de poussières trop irritantes.

Le mucus nasal n'est pas seulement destiné à arrêter les poussières plus ou moins grossières. Il forme aussi une barrière pour les germes nuisibles. Tout récemment, MM. Wurtz et Lermoyez, frappés de l'absence de complication après les interventions nasales, ont reconnu au mucus nasal un pouvoir bactéricide. Ce mucus n'arrête pas seulement au passage les microbes de l'air, mais il les détruit sur place et prévient ainsi leur absorption par la voie nasale. Expérimentalement, ils ont démontré que le mucus nasal ensemencé avec le *B. anthracis* restait stérile. Le pouvoir bactéricide se fait aussi sentir sur d'autres microbes, mais à des degrés variables.

La multiplication des surfaces et les sécrétions constantes de la muqueuse permettent à l'air, même le plus sec, de se saturer de vapeur d'eau. Macdonald a construit un appareil qui introduit dans le nez un certain volume d'air préalablement desséché sur le chlorure de calcium. Ce même air est récolté à la sortie du nez et desséché à nouveau, également sur du chlorure de calcium. Une simple pesée permet alors d'apprécier le degré de saturation. Les échanges gazeux entre l'air et le sang sont d'ailleurs proportionnés à la hauteur de la température de l'air inspiré.

L'érectilité des cornets favorise singulièrement les fonctions nasales. Elle atteint son maximum par les temps froids, afin d'augmenter les surfaces. En même temps, les fonctions sécrétoires sont accrues et activent la sursaturation aqueuse.

Rôle olfactif. — La fonction olfactive est remplie par la partie supérieure des fosses nasales. Aussi, pour bien percevoir les odeurs, on active le courant d'air en flairant. Les ailes du nez s'affaissent alors et impriment à l'air une direction verticale vers la voûte nasale. Mais le courant d'air direct n'atteint jamais la région olfactive proprement dite, l'air et les poussières n'y peuvent pénétrer. Il n'en est plus de même des parfums qui, comme substances gazeuses, obéissent aux lois de la diffusion. Quant aux mauvaises odeurs, on peut les éviter en suspendant momentanément la respiration.

L'olfaction a lieu également dans les mouvements respiratoires, et certaines substances, introduites par la bouche, ne sont bien appréciées que par ce mécanisme. C'est à ce fait que l'olfaction doit ses rapports si intimes avec le sens du goût.

La sécheresse de la muqueuse ou une sécrétion trop abondante rendent l'olfaction défectueuse ou même nulle. Les troubles olfactifs se mesurent au moyen d'un olfactomètre ; celui de Zwaardemaker paraît être le plus pratique pour le clinicien.

Aronsohn et Werner ont étudié l'excitabilité électrique du nerf olfactif. Ils ont constaté, comme pour l'auditif, que la sensation est plus forte à la fermeture du pôle négatif et moins forte à l'ouverture du pôle positif.

Rôle dans la phonation. — Les cavités nasales agissent comme cavités de résonance pour les sons émis et, quand elles sont obstruées, la voix prend un timbre désagréable. Même inconvénient résulte d'une perforation palatine ou d'un vice congénital du voile du palais.

Rôle des cavités accessoires. — Le rôle de ces cavités est encore peu connu. Elles servent en premier lieu à diminuer le poids des os de la face. D'après Couëtoux, elles contribuent à réchauffer l'air inspiré. Elles seraient aussi des cavités de résonance.

CHAPITRE II

Rhinoscopie

Rhinoscopie antérieure

Instruments nécessaires pour la Rhinoscopie antérieure.

Source de lumière. — Tout d'abord, une source lumineuse est indispensable pour permettre au regard de plonger dans les régions les plus reculées des fosses nasales. En effet, à l'heure actuelle, sauf la partie supérieure de la voûte, tout le nez est accessible à l'œil de l'observateur.

Une forte lampe à huile, à pétrole, ou mieux à gaz, est une excellente source de lumière. Il sera mieux, néanmoins, d'augmenter l'intensité lumineuse en y adaptant un concentrateur, comme l'indique la fig. 4.

Mais, lorsqu'on se sert de fortes lampes à pétrole ou à gaz, le verre de la lampe doit être remplacé par un tube de mica, seul capable de résister à l'intensité de la chaleur.

Depuis quelques années, on trouve dans le com-

merce un nouveau système de lampe à gaz, le bec Auer, dont la clarté rappelle celle de la lumière Drummond. Cet appareil est formé d'un bec Bunsen qui porte à l'incandescence un manchon de gaze imprégnée d'oxydes métalliques. La fragilité du manchon est la seule objection à faire à cet appareil.

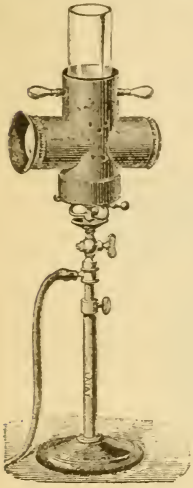

Fig. 4. — Lampe d'examen munie d'un concentrateur de lumière.

La lumière solaire est, sans aucun doute, celle qui conserve le mieux aux tissus leur véritable coloration ; mais elle peut manquer souvent et ne peut être employée avec avantage qu'au moyen d'un héliostat. A défaut de ce dernier, médecin et malade seraient obligés de changer de position à chaque instant.

En France, on a abandonné la lumière directe pour la remplacer par la lumière réfléchie. La lampe est placée à la droite ou à la gauche du malade ; l'opérateur reçoit les rayons lumineux sur un miroir concave percé au centre, et les projette ensuite dans les fosses nasales. Le meilleur miroir frontal est celui de Stœrk ; il a 10 centimètres de diamètre, et se monte à genouillère sur un bandeau frontal. (Fig. 5.)



Fig. 5. — Miroir frontal avec son bandeau.

Au début, on éprouvera quelque difficulté à bien diriger le faisceau lumineux dans la cavité nasale. Nous conseillons alors de s'habituer à bien éclairer la cavité en ne se servant que

de l'œil placé derrière le miroir ; on n'ouvre l'autre œil que lorsqu'on est arrivé à bien diriger la lumière. La vue binoculaire est, bien entendu, indispensable, surtout pour les interventions, car elle seule permet de se rendre un compte exact de la profondeur à laquelle pénétrent les instruments.

Pour les spécialistes appelés à pratiquer tous les jours des examens du nez, de la gorge ou des oreilles, la lumière électrique est la seule réellement pratique. C'est celle que nous avons adoptée exclusivement. Elle nous donne une lumière blanche, sans chaleur. L'observateur porte la source lumineuse sur le front et n'a plus à s'occuper des mouvements du malade, avantage inappréciable pour les examens sur de jeunes enfants, ou pour les examens à pratiquer au lit du malade.

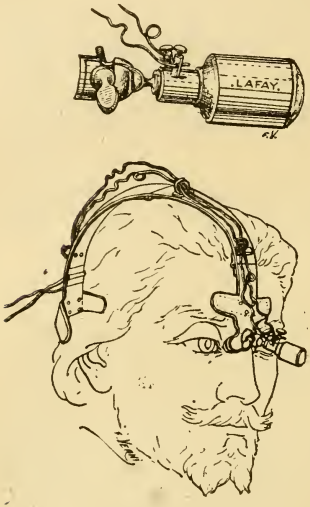

Fig. 6. — Photophore électrique.

La lumière électrique s'emploie sous la forme d'une petite lampe à incandescence enfermée entre un miroir concave et une lentille plan-convexe. Le premier appareil de ce genre est le photophore de Hélot et Trouvé. Ce photophore est trop lourd et les rayons lumineux ne sont pas dans le même axe que les rayons visuels. Ces deux défauts ont été corrigés par d'autres fabricants et l'on construit maintenant des appareils beaucoup plus légers et moins volumineux. (Fig. 6.)

Depuis quelques années, nous avons eu le bonheur de mettre la main sur un appareil très précieux, qui nous donne entière satisfaction. C'est le miroir de Clar, de Vienne. (Fig. 7.)

Ce miroir à foyer relativement court est, par conséquent, beaucoup plus concave que les réflecteurs laryngoscopiques ordinaires. Il est percé de deux trous

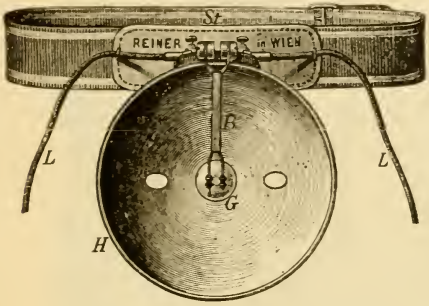

Fig. 7. — Miroir de Clar, fabriqué par Reiner, à Vienne.

ovales pratiqués à l'écartement normal des yeux. Il se place par conséquent sur le milieu du front à l'aide d'un bandeau (fig. 8). Un levier mobile porte une lampe à incandescence et se rabat au centre du miroir à une distance variable suivant que l'on désire une surface lumineuse plus ou moins étendue (fig. 9). La lampe est placée exactement dans l'axe visuel. On a également construit des miroirs analogues mais paraboliques; nous n'avons pas eu l'occasion de nous en servir encore.

Reste à savoir comment nous alimenterons notre petite lampe électrique. Après nous être servi pendant

plusieurs années de 5 éléments au bichromate, système Chutaux (fig. 10), pour faire briller directement notre lampe, nous avons adopté définitivement les accumulateurs. Une batterie de 4 éléments est suffi-

Fig. 8. — Position de l'opérateur armé du miroir de Clar.

sante pour porter au blanc une petite lampe de 6 à 8 volts, dont on réglera l'intensité à l'aide d'un rhéostat. On aura des batteries fixes pour la Salle de consultation et des batteries portatives de plus petit format pour porter au lit du malade. Nous reviendrons plus

loin, au Chapitre de Thérapeutique générale, sur l'agencement le plus convenable et le plus pratique des appareils électriques pour l'utilisation du courant sous

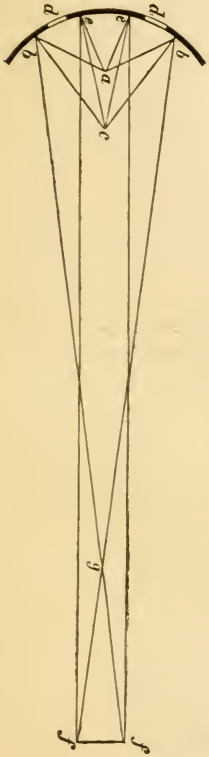

Fig. 9. — Marche des rayons lumineux dans le miroir de Clar.

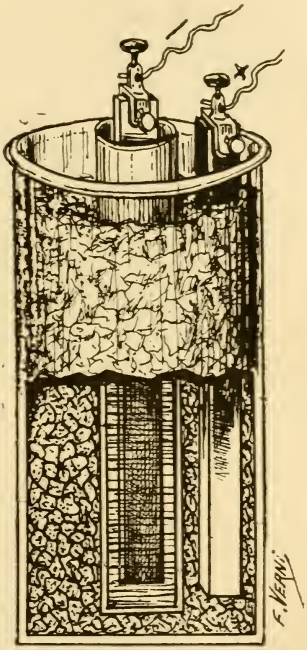

Fig. 10. — Pile Chutaux à deux liquides : bichromate et eau acidulée. La lame de charbon plonge dans une masse de charbon de cornue concassé.

toutes ses formes. Nous envisagerons le cas où l'on peut se brancher sur le courant d'une Compagnie de

distribution d'énergie électrique, puis le cas dans lequel on est obligé de produire soi-même le courant électrique.

Une fois en possession d'une source de lumière suffisante, voyons avec quel instrument nous pourrons examiner le plus minutieusement la cavité nasale.

Speculum Nasi. — Il nous faut un speculum d'un maniement facile, ne provoquant aucune douleur par son application. On en a proposé un grand nombre. Qu'il nous suffise de citer les noms des principaux inventeurs : Duplay, Voltolini, Thudicum, Bosworth, Fraënkel, Delstanche, Moure, etc... Tous ces appareils sont bons entre les mains de leurs inventeurs. Quant à nous, après des essais multiples, nous avons fixé notre choix exclusif, sauf quelques rares exceptions, sur les peculum de Duplay (fig. 11).

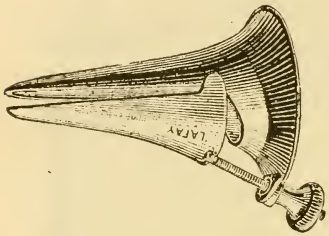

Fig. 11. — Speculum de Duplay.

C'est un speculum bivalve, qui s'introduit fermé avec la plus grande facilité et qui s'écarte rapidement par le jeu d'une simple vis.

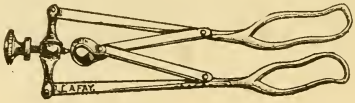

Fig. 12. — Speculum de Fraenkel.

Dans le cas où l'on aurait besoin d'un speculum fenêtré, nous conseillerions le modèle de Fraenkel (fig. 12). Ce dernier modèle est avantageux lorsqu'il est

nécessaire de retirer le speculum après introduction d'un autre instrument qui doit rester en place dans le nez. Le speculum de Duplay serait gênant dans cette circonstance, parce qu'il forme un anneau fermé et de diamètre limité. Par contre, les valves fenêtrées sont parfois nuisibles en ce qu'elles ne peuvent écarter les vibrisses de l'orifice nasal.

Nous devons parler aussi d'un speculum capable de rester à demeure, sans être maintenu par la main de l'opérateur. On a un peu exagéré l'importance de cette question, car il est peu d'opérations nasales qui réclament les deux mains de l'opérateur, en dehors de toute application du speculum.

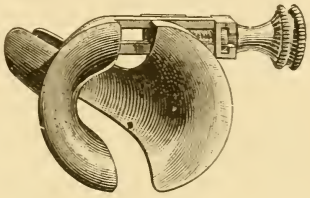

Fig. 13. — Speculum nasi, de Moure.

Cresswell Baber a inventé un appareil très simple, en gros fil métallique, et fixé par un bandeau autour de la tête. Le speculum de Delstanche nous paraît moins pratique. Il y a peu de temps, Moure a construit aussi un speculum à écartement parallèle (fig. 13), destiné à rester à demeure.

Enfin, mon ami Milsom, de Marseille, a également adapté au speculum de Duplay une tige à genouillère qui permet de retenir le speculum en se servant du bandeau frontal ordinairement employé pour le miroir réflecteur.

Nous n'aurions garde d'oublier le speculum de Zaufal, long tube noirci à l'intérieur; pénétrant dans toute la longueur de la fosse nasale, et permettant d'inspecter les trompes et le naso-pharynx. Ce speculum est d'une application pénible et ne peut nullement remplacer la rhinoscopie postérieure, préférable à tous égards.

Rhinoscopie antérieure. — La rhinoscopie antérieure est facile à pratiquer, néanmoins elle réclame quelques précautions élémentaires si l'on veut en tirer le meilleur parti possible.

L'opérateur place d'abord le malade sur une chaise en face de lui. Il est inutile de donner un point d'appui à la tête. Le malade ne doit pas renverser fortement la tête, il doit la tenir presque droite avec une légère inclinaison en arrière. La lampe est placée à la droite ou à la gauche du patient et l'opérateur s'arme de son miroir réflecteur, à moins qu'il ne préfère se servir exclusivement de l'éclairage électrique.

On désinfecte ensuite le speculum en le passant sur un brûleur Bunsen ; puis on le refroidit dans une solution phéniquée. Pour essuyer nos instruments, nous ne nous servons que de linge neuf coupé en petits carrés de dix centimètres. Ces carrés sont ensuite jetés et détruits d'une façon définitive. Nous avons vu avec plaisir que Moldenhauer agissait de la même façon.

On prend alors le speculum de la main gauche, on l'introduit délicatement dans la narine de bas en haut, puis on le relève dans la position horizontale. Suivant les cas, les valves sont placées latéralement ou de haut en bas; on les écarte en imprimant à la vis un mouvement de rotation.

Une fois le speculum placé, on dirige le faisceau lumineux dans l'axe de la cavité nasale. La tête étant dans une position à peu près horizontale, on aperçoit l'extrémité antérieure du cornet moyen et sa partie inférieure qui s'efface en fuyant en arrière. En dehors se présente le méat moyen sous la forme d'une fente plus ou moins entr'ouverte.

Si l'on redresse la tête fortement en arrière en abaissant un peu le speculum et en jetant un regard de bas en haut, on suit encore mieux la face inférieure du cornet moyen et l'on découvre la région antérieure de la

voûte anguleuse du nez. En dedans, on aperçoit la partie supéro-interne de la cloison, et, en dehors, la partie de la paroi externe située en avant du méat moyen. On ne peut voir que par exception l'extrémité antérieure du cornet supérieur.

Pour compléter l'examen, il faut maintenant, en appuyant sur la tête du malade, la faire basculer en avant comme pour faire appuyer le menton sur la poitrine. Par un mouvement inverse, le speculum est relevé énergiquement de bas en haut. A ce moment, le malade tend à relever la tête sous la pression du speculum; mais on maintient facilement la position première en pressant de la main droite sur la tête du malade.

On peut alors sans peine suivre le cornet inférieur dans toute sa longueur. On examine successivement les faces supérieure, interne et inférieure; le méat inférieur lui-même est visible en grande partie. En dedans apparaît la cloison nasale, souvent munie d'un petit tubercule antérieur parfois très accusé. Entre le cornet et la cloison, est un espace vide, la cavité nasale, que l'on peut suivre jusqu'à la paroi postérieure du pharynx. Celle-ci se reconnait facilement. Quelquefois elle est masquée par du mucus grisâtre que l'on peut prendre pour un polype muqueux; mais on peut déplacer ce mucus en priant le malade de se moucher ou en détergeant la région à l'aide d'une tige porte-coton. On peut aussi confondre la paroi postérieure du pharynx avec une extrémité postérieure hypertrophiée du cornet inférieur. Le meilleur moyen d'éviter l'erreur est de faire prononcer *deux* plusieurs fois de suite. On distingue ainsi nettement les mouvements d'élévation du voile du palais, ce qui prouve qu'aucun obstacle ne siège antérieurement au voile. Si le cornet inférieur est petit ou même atrophié comme dans l'ozène, on est témoin des mouvements de l'orifice de la trompe d'Eustache coïncidant avec ceux du voile du palais.

L'examen nasal tel que nous venons de le décrire, suppose une cavité normale. Or, ils ne sont point rares les cas où quelque obstacle s'oppose à une analyse aussi précise de toute la cavité nasale. Parmi les plus fréquents de ces obstacles, citons les déviations et les hypertrophies de la cloison. Citons aussi la turgescence du tissu érectile du cornet inférieur. Dans ce dernier cas, nous avons dans la cocaïne un adjuvant précieux pour l'examen. Cette substance agit non seulement sur les extrémités sensitives des nerfs, mais elle joue aussi, comme l'a démontré M. Arloing, un rôle vaso-constricteur. Il suffira donc de toucher le cornet inférieur dans toute sa longueur à l'aide d'une tige porte-coton trempée dans une solution de cocaïne à 10 o/o, pour voir la muqueuse s'affaisser sur le cornet et la cavité s'ouvrir largement en moins de deux ou trois minutes.

Dans un intéressant article sur l'antisepsie nasale, Lermoyez et Helme conseillent, pour aseptiser le porte-ouate, de le flamber après l'avoir préalablement trempé dans de l'alcool saturé d'acide borique.

Chez les sujets pusillanimes, on remplacera le badigeonnage par une courte pulvérisation de cocaïne à 2 ou 3 o/o.

Il existe parfois des obstacles pathologiques provenant soit de tumeurs, soit de sécrétions anormales. Ces dernières seront chassées par un lavage boriqué.

Il est des cas où l'introduction du speculum est rendue impossible par le fait d'un rétrécissement cicatriciel de l'orifice antérieur du nez; chez les malades affectés par exemple de lupus ou d'affections strumeuses de l'enfance.

Il ne suffit pas seulement d'examiner l'intérieur de la cavité nasale. L'examen doit être complété par l'introduction du stylet nasal, fine tige d'acier à extrémité mousse, et longue de dix centimètres environ dans sa partie droite. En arrière cette tige présente une partie

coudée à 140° environ, et elle est munie d'une petite plaque mince de métal qui permet de la tenir solidement entre le pouce et l'index. Le stylet de Cresswell Baber est celui auquel nous donnons la préférence (fig. 14).

Ce stylet, bien désinfecté à la flamme, est introduit délicatement dans le nez. Il permet d'apprécier le degré de consistance du cornet inférieur et de voir si sa surface résiste ou si elle est dépressible.



Fig. 14. — Stylet de Cresswell Baber.

On a imaginé d'autres procédés pour la rhinoscopie antérieure. Wertheim a construit un conchoscope ou tube métallique percé à son extrémité d'une fenêtre latérale. Au niveau de cette fenêtre, et dans l'intérieur du tube, est un petit miroir incliné à 45°, destiné à donner les images latérales du nez. Un simple miroir de métal poli, de très petit diamètre, remplira le même but. Cet examen des parois latérales n'a d'ailleurs que fort peu d'importance.

Cozzolino, puis Voltolini ont eu l'idée de pratiquer la rhinoscopie antérieure avec éclairage électrique postérieur. C'est ce que Cozzolino appelle la *Rhino-pharyngo-tuboscopie directe par éclairage électrique postérieur*. A cet effet, une petite lampe à incandescence, montée sur une tige à courbure appropriée, est introduite par la bouche jusque dans le naso-pharynx, puis la rhinoscopie antérieure est faite à l'aide du speculum. La lampe ne doit être éclairée que par intermittence pour ne pas brûler la muqueuse. Les applications de ce procédé sont relativement restreintes.

Maintenant que nous sommes armés pour la rhinoscopie antérieure, il sera bon de pouvoir inscrire sur l'observation du malade les différentes lésions observées. Nous avons adopté pour cela la figure schématique imaginée par Cresswell Baber (fig. 15). Cette figure repré-

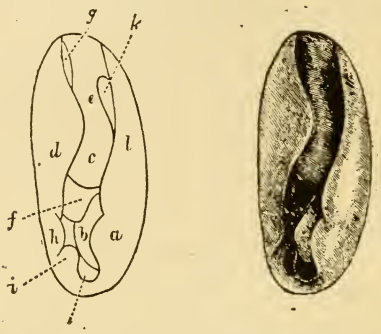

Fig. 15. — Vue rhinoscopique d'après Cresswell Baber.

a Extrémité antérieure affaissée du cornet inférieur ; *b* Surface interne de ce cornet, vue en perspective et formant une saillie arrondie ; *c* Bord antérieur du cornet moyen ; *e* Coupe de l'insertion du cornet moyen ; *d* Tubercule de la cloison ; *f* Bord inférieur du cornet moyen vu en perspective ; *g* Fente olfactive : *k* Méat moyen ; *h* Légère saillie profonde de la cloison ; *i* Légère saillie située plus en arrière ; *j* Méat inférieur par lequel on peut voir les mouvements du voile pendant la déglutition ; *l* Insertion du cornet inférieur.

sente l'image nasale telle qu'elle se présente entre les valves du spéculum. C'est, en somme, une ouverture ovoïde dans laquelle on retrouve toutes les grandes lignes que révèle la rhinoscopie antérieure. Nous reproduisons ici ce schéma sur lequel on peut à l'aide de traits surajoutés inscrire au crayon rouge les diverses lésions observées.

RHINOSCOPIE POSTÉRIEURE. — INSTRUMENTS NÉCESSAIRES FOUR LA RHINOSCOPIE POSTÉRIEURE

La rhinoscopie postérieure a une importance considé-

rable dans la pathologie nasale, mais elle réclame beaucoup plus d'habileté que la rhinoscopie antérieure, car on a à lutter contre les mouvements réflexes du voile du palais.

Pour mener à bien ce genre d'examen, l'instrumentation est peu compliquée. Un abaisse-langue et un miroir suffisent largement. On ne saurait apporter trop de soin dans le choix de l'abaisse-langue. Celui que nous avons adopté rappelle par sa forme celui de Trousseau, mais en diffère un peu par sa courbure. La spatule fait un angle de 120° avec le manche. Elle a une longueur de huit centimètres et sa plus grande largeur ne dépasse guère 28 millimètres (fig. 16).

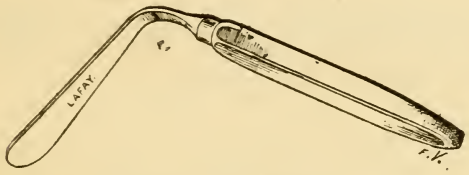

Fig. 16. — Abaisse-langue.

La longueur n'est pas indifférente, si l'on veut éviter de provoquer des réflexes. La courbure de la spatule doit se faire à un ou deux centimètres seulement du manche, pour permettre à l'opérateur de maintenir l'instrument plus solidement en place.

Avant d'introduire l'abaisse-langue, on prie le malade d'ouvrir la bouche très naturellement sans le moindre effort, pour obtenir la position verticale tombante du voile du palais. Le malade ne doit prononcer aucune voyelle; il relèverait aussitôt le voile plus ou moins en arrière et empêcherait l'introduction du miroir. Il est souvent difficile d'obtenir une position convenable du voile. Soit la crainte, soit l'excès de bonne volonté, tout semble porter le malade à exagérer les mouvements. Il

a une tendance naturelle à tirer la langue hors de la bouche et à relever le voile par un effort. Pour mener à bien la rhinoscopie postérieure, nous croyons que c'est par elle que l'on doit commencer tout examen. On préparera l'abaisse-langue et le miroir rhinoscopique, et l'on se gardera d'introduire d'abord l'abaisse-langue seul pour examiner en premier lieu le pharynx, car lorsqu'on voudra ensuite introduire le miroir, le malade éprouvera une sorte d'appréhension qui l'empêchera de maintenir le voile en bonne position. On priera le malade d'ouvrir simplement la bouche sans lui dire quels mouvements il doit éviter. Si pourtant il était rebelle, on lui conseillerait d'ouvrir naturellement la bouche comme s'il allait y introduire quelque aliment.

Ce procédé nous réussit le plus souvent beaucoup mieux que la méthode qui consiste à faire prononcer *an* ou *on* pour maintenir le voile en position verticale.

Une fois la bouche ouverte, la langue doit rester en dedans de l'arcade dentaire pour ne pas être comprimée entre les dents et la spatule. Le manche de l'abaisse-langue est tenu de la main gauche. L'instrument est introduit sans hésitation de telle façon que l'extrémité de la spatule ne dépasse pas *la limite visible de la base de la langue*. Si l'on n'atteint pas cette ligne, la langue est déprimée seulement en avant et sa partie saillante postérieure masque le champ visuel; si, au contraire, on la dépasse, on provoque infailliblement des mouvements réflexes. Il est bon de consolider la position de l'appareil en prenant un point d'appui avec l'index sous le menton. Il faut souvent déployer une grande force pour résister efficacement aux efforts considérables opposés par la langue.

L'abaisse-langue étant bien fixé, on saisit de la main droite un miroir laryngien de diamètre moyen ou petit dont on a légèrement courbé la tige du côté opposé au miroir (fig. 17). Ce miroir est tenu par le manche,

comme une plume à écrire. On le chauffe alors légèrement au-dessus d'une lampe, le verre tourné du côté de la flamme. On vérifie ensuite le degré de chaleur du miroir, en l'appuyant sur la main par la partie métallique.

Le miroir est introduit doucement dans la cavité buccale sans toucher la muqueuse en aucun point. On le passe directement par la partie médiane sous le voile, si l'espace est suffisant ; dans le cas contraire, on le glisse délicatement entre le pilier gauche et la luette. Une fois arrivé dans le pharynx, on tourne la surface réfléchissante en haut, *en évitant de toucher la partie postérieure du pharynx.* Ce n'est que dans des cas

Fig. 17. — Miroir pour la rhinoscopie postérieure.

exceptionnels d'anesthésie pharyngée que le contact de la paroi postérieure ne provoque pas de réflexes. Il est également rare qu'on soit obligé d'anesthésier à la cocaïne pour faire la rhinoscopie postérieure.

On doit éviter tout mouvement brusque du miroir et procéder avec la plus grande délicatesse. Si le malade a de la tendance à relever le voile du palais, on lui conseille de respirer par le nez tout en gardant la bouche ouverte ; cela suffit à maintenir le voile dans la position verticale à distance de la paroi postérieure.

Pour explorer avec fruit toute la cavité naso-pharyngée, il faut savoir donner au miroir des inclinaisons variées. Si le miroir est trop horizontal, il donnera la vue de la voûte du pharynx ; si, au contraire, on le ramène dans une position plus verticale, on apercevra les choanes et le voile du palais. Dans les examens laryngoscopiques, les insuccès proviennent de ce qu'on ne relève

jamais assez le manche du miroir ; inversement ici, on a de la tendance à ne pas l'abaisser suffisamment.

On verra, par l'habitude, que l'extrémité postérieure des cornets inférieurs est le point le plus difficile a observer, et que, la plupart du temps, le dos du voile en masque la partie inférieure. L'examen ne serait point complet si l'on n'examinait pas également les parties latérales du pharynx. Pour cela, il est bon d'incliner alternativement le miroir à gauche et à droite, pour voir les orifices des trompes et les fossettes de Rosenmüller.

On a conseillé également une méthode assez ingénieuse de rhinoscopie postérieure. Cette méthode, moins pratique cependant, consiste à faire coucher le malade sur un lit, de telle façon que la tête soit complétement renversée en dehors du lit. L'opérateur se trouve alors dans les mêmes conditions que pour un examen laryngoscopique. Cette méthode, d'après son auteur, faciliterait singulièrement les interventions chirurgicales sur le naso-pharynx, surtout pour l'opérateur entraîné déjà aux opérations endo-laryngées. Il faut néanmoins tenir compte, dans ce cas, de la position désagréable imposée au malade.

Il ne faut pas croire que les plus petits miroirs soient les plus avantageux pour la rhinoscopie postérieure. Nous pensons avec Massei qu'il est mieux de se servir de miroirs assez larges, ceux-ci donnant une image d'ensemble plus complète.

Nous signalerons pour mémoire la méthode rhinoscopique postérieure par double réflexion due à Voltolini. Elle consiste à recevoir l'image par double réflexion à l'aide de deux miroirs dont l'un est concave pour donner une image agrandie. Ce procédé est abandonné.

Mais, il existe d'autres appareils d'examen plus compliqués dont on a peut-être exagéré l'importance. Ce sont des miroirs montés à charnière et dont l'incli-

naison varie par le moyen d'un levier. Nous citerons ceux de Michel, de Duplay et de Gouguenheim (fig. 18).

Il en est même qui sont munis d'un anneau métallique destiné à maintenir le voile du palais en avant. A notre avis, ce sont des complications inutiles dans la pratique. Plus les appareils sont compliqués, moins ils sont commodes, plus aussi ils sont fragiles.

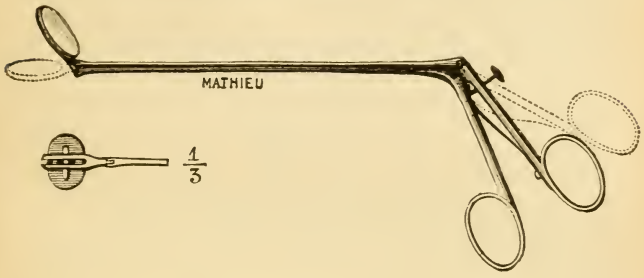

Fig. 18. — Miroir de Gouguenheim pour la rhinoscopie postérieure.

Dans la méthode que nous venons d'exposer, l'opérateur ne peut faire autre chose qu'un simple examen, les deux mains étant prises, l'une par l'abaisse-langue l'autre par le miroir. Supposons maintenant que l'examen pratiqué nous conduise à une intervention chirurgicale, sous le contrôle continuel de l'œil, à l'aide du miroir. Il nous faudra alors confier l'abaisse-langue au malade; mais celui-ci, sous le coup de l'appréhension, s'en acquittera souvent fort mal. Nous avons, néanmoins, rencontré des sujets vraiment remarquables qui tenaient solidement l'abaisse-langue dans la position voulue. On peut aussi avoir recours à un aide; l'aide toutefois a beaucoup de peine à se dissimuler pour ne pas gêner les mouvements de l'opérateur.

Nous préférons, dans cette circonstance, nous ser-

vir du miroir abaisse-langue de Voltolini ou de Bruns (fig. 19).

Fig. 19. — Miroir abaisse-langue de Bruns.

C'est un miroir ovale de large dimension, monté sur une tige plate qui sert d'abaisse-langue. Son introduction est un peu plus difficile que celle des autres miroirs à cause des difficultés provoquées par le soulèvement de la langue. Lorsqu'on peut placer convenablement ce genre de miroir à l'aide de la main gauche, la main droite libre peut procéder à telle ou telle opération que l'on jugera convenable. On peut encore, à l'aide de ce miroir, se donner plus de jour pour examiner à loisir la cavité naso-pharyngée, en plaçant avec la main droite, derrière le voile du palais, une sorte de crochet qui permet de ramener le voile en avant (fig. 20).

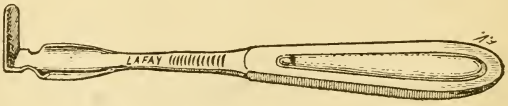

Fig. 20. — Crochet palatin de Voltolini.

Une anesthésie légère à la cocaïne facilite singulièrement l'introduction de ce relève-luette. Grâce à cet instrument, les choanes apparaissent dans toute leur hauteur.

Voltolini a aussi préconisé l'emploi de l'abaisse-langue de Ash qui a l'avantage de se maintenir lui-même en prenant un point d'appui solide sous le menton. La pression de la langue est réglée par un curseur à crémaillère.

Le crochet releveur du voile a subi diverses transformations destinées à permettre à l'instrument de rester

de lui-même en place, sans le secours d'aucun aide. Il en existe des types variés dus à White, Cresswell-Baber, Hopmann, Schmidt, etc. Ce n'est rien autre que le crochet de Voltolini, auquel est adapté un curseur qui permet de prendre le point d'appui de chaque côté du nez, à l'aide de deux ailettes. Ce curseur est fixé par une vis de pression, dès que le voile est relevé d'une façon satisfaisante. Hopmann a remplacé la vis de pression par une traction élastique ; mais son appareil ne nous a pas paru très avantageux. Nous donnons la préférence à celui de Schmidt, représenté par la fig. 21.

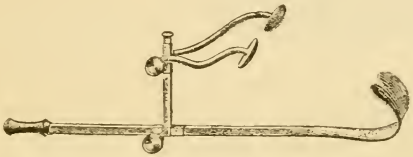

Fig. 21, — Releveur du voile de Schmidt.

MM. Lubet-Barbon et Martin ont réglé parfaitement l'application de ce releveur. Pour le faire supporter convenablement, ils ont construit un lance-poudre spécial permettant d'insuffler dans le cavum une quantité donnée du mélange suivant :

Chlorhydrate de cocaïne .. } àa
Sucre pulvérisé..... }

Nous avons tenu à décrire ces divers appareils, ils peuvent rendre quelques services. Mais qu'il s'agisse des releveurs fixes ou mobiles, nous ne leur reconnaissons qu'une valeur très restreinte et nous ne nous en servons pour ainsi dire jamais. S'il s'agit d'un simple examen, le petit miroir suffit : s'il s'agit d'une opération nasale postérieure, nous préférons nous servir du miroir abaisse-langue de Bruns. D'ailleurs, le crochet des releveurs du voile est fort gênant, car il empêche d'a-

border commodément l'extrémité postérieure des cornets.

IMAGE RHINOSCOPIQUE POSTÉRIEURE

Ce n'est pas tout de pratiquer convenablement la rhinoscopie postérieure, il faut encore savoir interpréter ce que l'on voit. On ne peut se rendre un compte parfait de l'état du cavum par un simple examen ; il faut tourner le miroir en divers sens pour ne laisser échapper aucun détail. Tous les mouvements doivent s'accomplir avec douceur et précision. Le miroir ne doit point toucher la paroi postérieure du pharynx, il doit être pour ainsi dire suspendu dans le vide, sans prendre de point d'appui sur la muqueuse. Aussi nous n'hésitons pas à dire que la rhinoscopie postérieure réclame un apprentissage plus long que la laryngoscopie.

Le miroir étant en place sur la ligne médiane, on voit apparaître, suivant les diverses inclinaisons du miroir, la face postérieure du voile, les choanes, la cloison, la voûte naso-pharyngée. Les choanes sont des cavités limitées en dehors par les saillies tubaires, en haut par la voûte, en bas par le voile et en dedans par le bord postérieur de la cloison. Ce bord doit être recherché en premier lieu pour servir de point d'orientation ; il forme en arrière une arête saillante jaunâtre, Son extrémité supérieure s'élargit en divergeant pour rejoindre le bord supérieur des choanes. Quant à l'extrémité inférieure de la cloison, elle est plus rarement visible, et se fond avec le bord postérieur du plancher des fosses nasales, au point d'insertion du voile sur le palais osseux. La cloison est souvent renflée en son milieu par une saillie bilatérale, provenant d'un épaississement de la muqueuse à ce niveau. Sa partie postérieure est rarement déviée, elle reste parfaitement verticale.

Dans les choanes (fig. 22), on aperçoit, en premier lieu, l'extrémité postérieure du cornet moyen qui se contourne en bas et de dehors en dedans. Cette extrémité peut acquérir un certain volume, et pourrait en imposer pour une production polypeuse. Au-dessus de ce cornet apparaît le méat supérieur assez large : c'est même le méat le plus large dans l'image rhinoscopique. Plus haut et cachée en grande partie par le bord supérieur de l'orifice nasal, se trouve une petite saillie triangulaire qui se dirige en arrière, c'est l'extrémité postérieure du cornet supérieur.

Fig. 22. — Image rhinoscopique postérieure.

Au-dessous du cornet moyen, le méat moyen est représenté par une fente sombre plus large en dehors qu'en dedans. Dans le méat moyen, il est parfois possible d'apercevoir la bulle ethmoïdale. En effet, il est des cas où la rhinoscopie postérieure nous permet de plonger profondément d'arrière en avant dans les fosses nasales.

Immédiatement sous le méat moyen, se présente l'extrémité postérieure du cornet inférieur. Cette extrémité masque même parfois une partie du cornet moyen. Suivant la conformation des fosses nasales, et suivant la longueur variable du voile, on apercevra en partie ou en totalité l'extrémité du cornet inférieur.

Dans l'examen rhinoscopique, c'est le cornet moyen qui est le plus apparent, mais il faut bien savoir que le cornet inférieur mérite une plus grande attention. Il est en effet souvent le siège d'une hypertrophie lisse ou mamelonnée, cause importante d'obstruction nasale.

Ajoutons, en outre, que les extrémités des cornets offrent une teinte grisâtre pâle qui tranche sur le reste de la muqueuse. Entre les cornets et la cloison existe parfois un espace libre qui permet à l'œil de pénétrer assez avant dans la cavité nasale.

L'examen du cavum n'est point encore terminé. Nous devons explorer encore la voûte en imprimant une direction moins oblique au miroir. Cela permet de reconnaître si la voûte est lisse ou si elle présente des bosselures pathologiques saillantes de l'*amygdale pharyngée*. En exagérant encore la position du miroir dans le même sens, on aperçoit la jonction de la voûte avec la paroi postérieure du pharynx nasal.

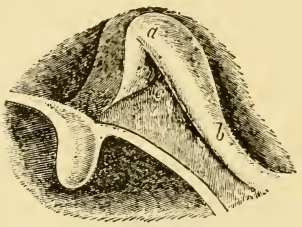

Fig. 23. — Aspect du bourrelet tubaire (d'après Zaufal).

a Bourrelet tubaire; *b* pli salpingo-pharyngé; *c* Sillon tubaire postérieur; pli salpingo-palatin.

Tournons maintenant franchement le miroir dans une position oblique à gauche et à droite, et nous apercevrons de chaque côté des choanes, sur le même plan que le méat moyen, l'orifice de la trompe d'Eustache.

La trompe forme, sur la paroi latérale du pharynx, une saillie ou bourrelet tubaire avec dépression jaunâtre qui n'est autre chose que l'orifice même de la trompe. Le bourrelet tubaire fournit deux prolongements : le *pli salpingo-palatin* en avant, et le *pli salpingo-pharyngé* en arrière. Au-dessous de l'orifice on trouve le *sillon tubaire postérieur* (fig. 23).

En arrière et en dehors de la saillie de la trompe, se voit la fossette de Rosenmüller, dans laquelle souvent

s'égare la sonde dans le cathétérisme de la trompe d'Eustache.

Si l'on se reporte aux différents traités de rhinoscopie, on est frappé de la différence qui existe entre les figures représentant l'image rhinoscopique postérieure. Cela provient de ce que, dans le miroir, l'image est vue en raccourci et ne représente pas, à proprement parler, celle que l'on dessinerait d'après une préparation anatomique.

Il est important de savoir que l'image rhinoscopique n'est pas renversée. Seulement, comme elle se réflète dans le miroir, la lésion observée dans la fosse nasale gauche par exemple, se présente à notre droite sur le miroir, tout comme lorsque nous nous plaçons devant une glace, le côté de la face qui paraît être notre côté gauche est en réalité notre côté droit. Dans les figures schématiques, sur lesquelles nous enregistrons les lésions, celles-ci sont dessinées comme on les voit dans le miroir rhinoscopique. Une lésion de la fosse nasale gauche sera placée à droite sur le schema et *vice versa*.

CHAPITRE III

Séméiologie générale des maladies du nez

Avant d'étudier les caractères propres à chaque affection, il est bon de jeter un coup d'œil d'ensemble sur les divers symptômes qui peuvent se rencontrer dans la pathologie nasale. Il faut savoir apprécier les divers troubles fonctionnels et en reconnaître l'importance. Souvent, tout le diagnostic repose sur un symptôme

caractéristique qui, lorsqu'il est méconnu, nous entraîne à de regrettables erreurs thérapeutiques.

Nous allons passer en revue la série de ces symptômes.

OBSTRUCTION NASALE

L'obstruction nasale a pour premier effet d'empêcher l'air inspiré de suivre sa voie normale, la voie nasale. On le sait déjà, la respiration buccale ne doit intervenir qu'à titre de suppléance dans les cas pathologiques ou bien à l'occasion de grands efforts, lorsque le sujet a besoin d'emmagasiner une provision d'air supérieure à la quantité normale. A l'état ordinaire, le diamètre des fosses nasales est suffisant pour assurer l'hématose d'une façon régulière. D'ailleurs, nous avons vu, à propos de la physiologie, que le nez a en outre la mission de réchauffer l'air inspiré, de le saturer de vapeur d'eau, de le décharger des poussières qu'il contient et, de plus, de tuer les germes nuisibles pour le poumon. Rappelons enfin son rôle dans l'olfaction.

Toute obstruction nasale, complète ou incomplète, va troubler une ou plusieurs de ces diverses fonctions. L'obstruction, même unilatérale, peut avoir des conséquences fâcheuses. Dans quelques cas, l'obstruction est intermittente et les troubles fonctionnels ne s'observent alors qu'au moment de l'obstruction. Tout cela peut se produire ou disparaître avec une grande rapidité.

Cette obstruction intermittente provient du gonflement subit du tissu érectile du cornet inférieur. C'est, en somme, un phénomène physiologique qui confine bientôt à l'ordre pathologique. En 1887, Macdonald *(Nasal obstruction)* a, dans quelques leçons, admirablement exposé les diverses causes d'obstruction nasale. Il fait ressortir à quel point l'obstruction peut entraver les fonctions respiratoires. Elle peut déterminer l'appa-

rition d'accès d'asthme et même provoquer une anémie profonde, due à l'insuffisance respiratoire et à l'oxygénation incomplète du sang.

Le goût et l'odorat sont souvent compromis. La fente olfactive est fermée et les particules odoriférantes ne peuvent arriver dans la région olfactive proprement dite. La compression du canal lacrymal par le cornet inférieur peut déterminer l'épiphora et même des abcès du sac lacrymal.

La compression peut aussi agir en arrière sur les orifices des trompes et produire une surdité plus ou moins complète.

Enfin, dans quelques cas, l'obstruction portée à un plus haut degré, empêche les mouvements de dilatation de la poitrine. Chez les enfants, dont le système osseux n'est point encore consolidé, on voit survenir des déformations de la cage thoracique. Il n'est pas jusqu'aux déviations de la colonne vertébrale qui n'aient été attribuées à l'influence nocive des obstructions nasales. En janvier 1894, MM. Gouguenheim et Hélary ont publié une intéressante étude sur l'*Oblitération congénitale osseuse des choanes*, rarement observée jusqu'à ces dernières années.

FACIES DU MALADE

L'obstruction nasale donne lieu à des altérations caractéristiques de la face.

Macdonald cite un type d'altération de la face qui ne doit pas être confondu avec celui que l'on observe chez les enfants porteurs de tumeurs adénoïdes. Pour Macdonald, ce type particulier se rencontre chez les enfants qui, pour une cause pathologique, ne peuvent admettre l'air inspiré dans les méats moyen et supérieur du nez. Ces malades ont le nez légèrement retroussé par l'effort qu'ils font pour élever l'orifice des narines au niveau de l'entrée du plancher nasal, le méat inférieur

restant seul perméable. Ce mouvement compensateur est effectué par les muscles élévateurs de la lèvre supérieure et de l'aile du nez. Par le même mécanisme se produit une légère éversion de la lèvre supérieure. Ce serait, d'après l'auteur anglais, un signe évident d'obstruction du méat moyen. L'élévation permanente de la lèvre entraîne un certain degré d'ouverture de la bouche, néanmoins la respiration est encore nasale et non buccale. Dans ces cas, les muscles de la lèvre et des joues représentent pour ainsi dire des *sangles élastiques* (Lavrand), qui tendent à repousser en dedans le maxillaire supérieur.

Le type que nous venons de décrire nous paraît répondre en effet à une lésion nasale déterminée. Il peut, au premier abord, être confondu avec le type adénoïde dans lequel la respiration est surtout buccale. Nous le dénommerons *pseudo-facies adénoïde*. Nous avons rencontré des enfants présentant cette déformation. Au premier abord nous pensions à l'existence de tumeurs adénoïdes, mais le toucher digital du naso-pharynx ne révélait aucune tumeur; parfois on rencontrait un rétrécissement antéro-postérieur du cavum.

Le *type adénoïde* véritable, si l'on y prête une certaine attention, diffère d'ailleurs du type précédent. L'enfant se présente à nous avec un facies hébété, les sourcils relevés, le front plissé. Les maxillaires supérieurs sont souvent arrêtés dans leur développement. Le nez est effilé, mince, et les ailes nasales sont affaissées. On rencontre assez souvent cet affaissement des narines chez des adultes ayant eu des végétations adénoïdes dans l'enfance. Dans ces cas, on peut facilement rétablir la perméabilité nasale en plaçant dans les narines, pendant la nuit, le petit dilatateur de Schmidt en gros fil d'argent. Un masque simulant l'idiotie résulte parfois de cette ouverture permanente de la bouche. Nous ne nous étendrons pas plus longtemps sur ce su-

jet, devant y revenir plus loin à propos du diagnostic des végétations adénoïdes.

SÉCRÉTIONS NASALES

A l'état normal, le nez sécrète une certaine quantité de mucus qui entretient l'humidité constante de la muqueuse et cède à l'air inspiré la vapeur d'eau qui lui est nécessaire. Cette vapeur acquiert, en outre, une température convenable pour aborder la surface pulmonaire. Le mucus est aussi assez visqueux pour retenir les poussières de l'air ambiant. L'action de se moucher a pour but précisément de rejeter au dehors le mucus chargé des poussières qu'il a retenues. Les mucosités nasales sont, par conséquent, plus ou moins grisâtres, suivant le milieu dans lequel on respire. Chez les mineurs, par exemple, les mucosités sont noirâtres et l'anthracose pulmonaire dont ils peuvent être atteints, prouve que lorsque les poussières sont trop abondantes, le filtre nasal devient insuffisant.

Le mucus nasal peut présenter des variétés pathologiques. Dans certaines affections, telles que le coryza aigu au début, le rhume des foins, le coryza spasmodique, etc., il peut devenir brusquement séreux, abondant et limpide.

Dans quelques affections chroniques, il peut se présenter sous la forme de sécrétions muco-purulentes.

Dans l'ozène, les sécrétions se déversent sur la muqueuse et forment des croûtes dures, adhérentes, s'éliminant difficilement. Ces croûtes donnent naissance à une fétidité caractéristique de l'haleine.

Parfois, on aperçoit en certains points déterminés des fosses nasales quelques gouttelettes purulentes, indice de suppuration des cavités accessoires du nez. On rencontre même, dans des cas plus rares il est vrai, de véritables amas de pus caséeux, concret, dégageant une odeur repoussante.

Les sécrétions peuvent encore renfermer de véritables fausses membranes diphtéritiques, des corps étrangers, des débris osseux ou des séquestres issus de la charpente osseuse du nez. Ces séquestres sont dus, dans la majorité des cas, à une lésion syphilitique antérieure.

Ajoutons enfin que souvent les sécrétions nasales, au lieu d'être rejetées par les narines, tombent dans le naso-pharynx et donnent lieu à des symptômes tout particuliers.

EPISTAXIS

Le nez est quelquefois le siège d'hémorragies d'intensité variable. Tout dépend de la cause productrice de l'hémorragie. Tantôt le sang s'échappe du nez goutte à goutte, tantôt il s'écoule presque en jet continu. Dans le cas d'hémorragie abondante, une partie du sang passe par les fosses nasales postérieures et donne lieu à des expuitions sanguines. Le sang peut aussi être avalé en assez grande abondance et être rejeté plus tard sous forme de vomissements noirâtres. Dans le cas où le sang ne sort que par les fosses nasales postérieures, on peut croire à l'existence d'une hémoptysie. Les hémorragies spontanées sont fréquentes et relèvent parfois d'une dyscrasie, que l'on devra rechercher surtout à l'âge adulte. On voit aussi l'épistaxis accompagner les grandes pyrexies. L'hémorragie nasale peut être enfin la conséquence d'un traumatisme involontaire ou opératoire.

L'hémorragie une fois terminée, le malade mouche des caillots sanguins pendant plusieurs jours ; on constate même souvent de petites récidives.

TROUBLES DU GOUT ET DE L'ODORAT

L'odorat est facilement compromis par quelques affections nasales. Toute lésion apportant un obstacle mécanique au passage de l'air par la fente olfactive,

provoquera forcément une anosmie plus ou moins complète. Tel est le cas dans le coryza hypertrophique du cornet moyen. Les polypes du nez empêchent également les particules odorantes de pénétrer vers la région olfactive.

L'anosmie peut aussi dépendre d'une modification de la muqueuse. Si les sécrétions deviennent trop abondantes ou bien si elles se dessèchent rapidement, les extrémités nerveuses olfactives sont dans l'impossibilité de percevoir les odeurs. Que la muqueuse soit enflammée ou bien atrophiée, elle est de ce fait dépourvue de sa sensibilité spéciale.

Dans d'autres cas, plus rares néanmoins, l'anosmie est sous la dépendance de lésions des centres nerveux. Elle peut provenir de simples troubles fonctionnels comme dans l'hystérie, et, dans ce cas, elle est ordinairement unilatérale.

Dans quelques états nerveux analogues, il est commun d'observer des perversions de l'odorat. Les malades sont continuellement obsédés par une odeur désagréable qui les poursuit et qu'ils retrouvent dans tous les objets.

Vu les rapports intimes de l'odorat et du goût, il est indispensable de vérifier si ce dernier a subi quelques modifications. C'est ainsi que les dégustateurs, les marchands de vins, les cuisiniers etc., seront fort gênés dans l'exercice de leur profession, si leur odorat est affaibli.

L'anosmie émousse le goût sans le supprimer complètement. Cependant Moldenhauer pense que par l'exercice le sens du goût peut devenir indépendant.

Le goût, d'après Macdonald, est rarement menacé d'une façon complète quand il existe des lésions de la partie antérieure du nez. Pour cet auteur, c'est à la partie postérieure des fosses nasales qu'est dévolue plus spécialement la fonction mixte du goût et de l'odorat.

SENSATION DE SÉCHERESSE DU NEZ ET DE LA GORGE

Cette sensation de sécheresse est un symptôme très pénible accusé par quelques malades. Le nez est absolument sec, le malade ne se mouche jamais. La sécheresse existe également du côté de la gorge; aussi lorsque nous constatons une muqueuse pharyngée, sèche, plissée, vernissée pour ainsi dire, nous devons aussitôt pratiquer, avec le plus grand soin, l'examen des fosses nasales antérieures et postérieures. Tantôt il s'agit d'une hypertrophie du cornet moyen, tantôt d'une rhinite sèche simple, tantôt enfin d'une rhinite atrophique avec ozène. Dans ces différents cas, l'absence de sécrétion ou le diamètre trop large des cavités nasales, annulent les fonctions nasales. L'air dessèche alors la couche superficielle de mucus qui recouvre la paroi pharyngée. Cette dessication n'est cependant que superficielle, car si l'on frotte la muqueuse avec une tige garnie de coton, au-dessous de la couche de mucus desséché on retrouve la muqueuse normale.

La sécheresse de la gorge peut provenir d'un coryza aigu au début. Elle peut résulter d'une influence médicamenteuse, ainsi que d'un trouble fonctionnel du système nerveux.

Quelques auteurs, et, parmi eux, Joal, ont signalé cette sécheresse de la gorge comme l'indice d'une glycosurie. Nous ferons remarquer néanmoins que, soit le diabète, soit l'albuminurie ne déterminent pas toujours la sécheresse de la gorge. Il nous arrive souvent de diagnostiquer l'une de ces deux affections chez des sujets qui présentent un pharynx congestionné, boursoufflé, avec sécrétions visqueuses adhérentes, et non un pharynx complètement desséché, analogue à celui décrit ci-dessus (1).

(1) Voir notre communication au premier Congrès de Médecine interne de Lyon, 1894.

CÉPHALALGIE

Il ne s'agit pas ici de céphalalgie vive, sauf le cas d'affection propagée à l'encéphale. Les malades se plaignent d'une sensation de pesanteur dans la tête. Le travail intellectuel est pénible. Dans quelques cas, il y a une véritable difficulté de fixer l'attention sur un travail quelconque ; c'est le phénomène que Guye, d'Amsterdam, a décrit sous le nom d'*aprosexie*. Chez les enfants atteints de végétations adénoïdes, on constate une paresse physique et intellectuelle.

Tous les sujets porteurs de polypes du nez redoutent le travail intellectuel et quelques-uns éprouvent une gêne du côté du front.

La suppuration des sinus entraîne de son côté des névralgies tenaces, siégeant sur les nerfs du voisinage, principalement sur les branches sus et sous-orbitaires.

Nous avons même observé un malade atteint de polypes muqueux, chez lequel les névralgies persistèrent si intenses, même après l'opération, qu'il se suicida, ne pouvant plus résister à ces douleurs permanentes.

SENSATION DE CORPS FLOTTANT

Cette sensation ne s'observe que chez les sujets qui présentent des polypes de minime importance, ces polypes étant mis en mouvement, même dans la respiration ordinaire.

Quand il existe des polypes pendant dans la cavité naso-pharyngée, le malade ressent, en se mouchant, un bruit de clapet dû à l'occlusion brusque de la fosse nasale par la tumeur.

SURDITÉ ET BOURDONNEMENT

La situation de la trompe d'Eustache dans le naso-pharynx prédispose l'oreille à des troubles fréquents dans les affections nasales. A l'état normal, chaque

mouvement de déglutition permet de maintenir l'équilibre de la pression atmosphérique dans la caisse du tympan. A l'état pathologique, il se produit souvent un mouvement inverse qui empêche la dilatation de la trompe. Cresswell Baber, toutefois, prétend qu'un passage très étroit suffit à la fonction auditive.

Quand il existe des troubles de l'ouïe, la trompe a pu être affectée de deux façons différentes. Dans le premier cas, il s'agit d'une inflammation aiguë ou chronique propagée à la trompe et provenant d'une affection nasale ou naso-pharyngée. On observe même des abcès de l'oreille moyenne et la perforation du tympan. Le fait est fréquent dans les fièvres éruptives, surtout dans la rougeole ; on l'a signalé aussi pendant l'épidémie d'influenza.

Dans le second cas, il y a obstacle mécanique. C'est un polype nasal ou naso-pharyngé, ou bien des végétations adénoïdes qui compriment l'orifice même de la trompe. Cette surdité par compression est irrégulière et intermittente. Parfois, tout se borne à quelques bourdonnements d'oreille.

Ajoutons enfin que les temps humides renforcent ordinairement cette surdité d'origine nasale.

PROPAGATION DES LÉSIONS NASALES AUX ORGANES VOISINS

L'oreille n'est pas seule à ressentir les effets nuisibles des affections nasales. Mon collègue Augagneur a signalé les rapports qui existent entre les affections oculaires et les affections nasales dans la scrofule. On a vu aussi survenir des abcès du sac lacrymal, ainsi que l'épiphora par obstruction du canal nasal.

Les néoplasmes du nez, en pénétrant dans les sinus maxillaires et frontaux, dépriment le plancher orbitaire. Le globe oculaire est projeté en avant par compression et il se produit une exophtalmie dont l'exis-

tence nous permettra de porter d'emblée un diagnostic précis.

Enfin, les suppurations du sinus ne sont parfois que la conséquence d'affections chroniques des fosses nasales.

TROUBLES DE LA PHONATION

Dans la phonation, il est des sons qui doivent retentir dans les fosses nasales et qui, par conséquent, réclament la position tombante du voile du palais. Il en est d'autres, au contraire, pour lesquels ce retentissement nasal est nuisible, et pendant l'émission desquels le voile du palais doit se relever en arrière pour obturer les fosses nasales.

Les troubles de la voix peuvent tenir à deux causes différentes : en premier lieu, à l'obstruction permanente du nez en arrière par des polypes ou par des végétations adénoïdes ; c'est ce que nous appellerons, avec Raugé, la *Stomatolalie*, par défaut de résonance nasale. En second lieu, les troubles peuvent être dus à l'impossibilité de produire l'occlusion nasale postérieure, sous l'influence d'une parésie du voile, d'une destruction ou perforation palatine, ou bien encore d'une fissure congénitale du voile et du palais ; c'est la *Rhinolalie* ou nasillement par excès de résonance nasale. Dans cette dernière catégorie doit être rangé ce que notre distingué confrère, M. Lermoyez, a désigné sous le nom d'*insuffisance vélo-palatine*. Il s'agit de sujets chez lesquels le voile du palais, bien que normal, ne peut rejoindre la paroi postérieure du pharynx, étant implanté sur une voûte palatine osseuse qui manque de profondeur.

Les troubles de l'articulation des sons sont différents dans les deux cas que nous avons cités.

Si l'obstruction nasale est complète et constante, les consonnes M et N sont remplacées par B et D. Le ma-

lade prononcera *bobie* pour *momie* et *daride* pour *narine*. Cest qu'en effet *m* et *n* sont considérés comme des consonnes résonnantes nasales ou demi-voyelles, réclamant l'action des lèvres comme pour *b* et *d*. Ce n'est, autre chose, pour Gerdy, qu'un *b* ou un *d* passé par le nez.

Si, au contraire, les fosses nasales postérieures restent béantes, le voile ne pouvant se redresser en arrière, les consonnes sont altérées d'une façon inverse. Le D et le B se prononcent N et M. K et G deviennent impossibles à produire, S et Ch sont méconnaissables.

Cette distinction que nous venons d'établir est importante à connaître dans certains cas pathologiques. On sait, en général, que les végétations adénoïdes donnent lieu à des troubles de prononciation qui disparaissent après l'opération. Or. nous avons observé, il y quelques années, un cas dans lequel l'articulation des sons devint plus défectueuse une fois l'opération accomplie. Les tumeurs adénoïdes étaient très volumineuses et lorsqu'elles furent enlevées, nous nous trouvâmes en présence d'un cas d'insuffisance vélo-palatine. Le voile, avant l'opération, venait s'adosser à la tumeur, tandis qu'après l'opération, il lui était impossible de rejoindre la paroi pharyngée. Bien entendu l'articulation des sons avait été modifiée dans le sens indiqué plus haut et était devenue fort défectueuse.

Macdonald rattache ces troubles de la phonation à la parésie du voile du palais relevant, d'après lui, d'une condition locale. Cette parésie serait associée au catarrhe nasal postérieur ou à la rhinite sèche. Elle est portée au plus haut degré quand l'extrémité postérieure hypertrophiée des cornets inférieurs presse sur le dos du voile du palais. Il admet aussi une influence générale telle que l'anémie ou les affections du système neuro-musculaire.

On conçoit d'ailleurs que lorsque la muqueuse du

voile est enflammée et que les glandes sont hypertrophiées, les muscles sous-jacents sont fatalement gênés dans leur fonctionnement. Il n'est nul besoin alors d'invoquer une influence réflexe.

Il est superflu d'ajouter que, à un certain degré, ces parésies du voile peuvent entraver la déglutition et favoriser le passage des boissons par les fosses nasales.

TROUBLES NERVEUX D'ORIGINE NASALE

Les affections nasales peuvent déterminer certains symptômes curieux que l'on est, au premier abord, peu tenté d'attribuer à leur cause véritable. Il est cependant important d'en préciser la filiation si l'on veut instituer une thérapeutique rationnelle et efficace.

Loin de nous la pensée de faire du nez un organe mystérieux, susceptible de provoquer à distance les troubles les plus étranges. Nous sommes persuadé que quelques auteurs ont exagéré l'importance des réflexes d'origine nasale. A vrai dire, d'après certaines descriptions, l'ovaire serait complètement démonétisé, et le nez lui serait de beaucoup supérieur dans l'art de provoquer les réflexes.

Tout en faisant la part de l'exagération, nous devons toutefois reconnaître qu'il y a quelque chose de vrai dans les nombreux travaux sur ce sujet.

Voltolini et Trousseau ont été les premiers à signaler les liens existant entre l'asthme et les polypes du nez. E. Frænkel établit une relation semblable avec le coryza hypertrophique. En 1883, Hack, de Fribourg, ne craignit pas d'élargir le cadre, et de classer sous le titre de troubles réflexes, une série de symptômes minutieusement étudiés et formant une sorte de triade symptomatique caractérisée par des accès d'éternuement, de rhinorrhée séreuse et par de l'obstruction intermittente unilatérale ou bilatérale. Le tout fut parfaitement condensé en 1887 dans une excellente monographie.

En premier lieu, il est des troubles réflexes dont l'origine nasale n'échappe à personne. *L'éternuement*, par exemple, est un phénomène trop connu pour qu'il soit nécessaire d'insister. Tout le monde sait qu'à l'occasion d'une augmentation des sécrétions nasales, ou bien à la suite de l'introduction dans le nez de poudres spéciales ou même d'un corps étranger, il se produit une sorte de convulsion expiratoire consistant en de violentes contractions du diaphragme. Cette contraction s'accompagne de la fermeture de la glotte ; le voile du palais et les contricteurs supérieurs se contractent pour fermer l'espace nasal postérieur, tandis que la bouche se resserre et que la langue vient s'appliquer vigoureusement contre les dents et contre la voûte palatine. Puis la contraction cède brusquement, et l'air expiré s'échappe en produisant le bruit caractéristique de ce réflexe normal appelé *éternuement*.

Dans le même ordre d'idées, nous pouvons citer les sécrétions séreuses ou muqueuses abondantes, produites par une excitation mécanique ou une inflammation de la muqueuse. La sécrétion lacrymale est aussi provoquée par les excitations nasales.

Mais, à côté de ces troubles réflexes admis d'un commun accord, il en est d'autres dont l'origine nasale est moins évidente. Ils sont cependant importants à connaître.

Hack cite, en première ligne, le *cauchemar* et l'*asthme*. Sans doute, ces deux signes peuvent trouver leur explication en dehors du nez ; mais, chaque fois qu'on les rencontrera, on devra pratiquer la rhinoscopie complète pour voir s'il n'existe pas quelque lésion nasale latente. Il est facile de comprendre que la gêne de la respiration nasale, en troublant le sommeil, pourra déterminer des cauchemars.

En présence d'un malade atteint d'asthme, l'examen des fosses nasales s'impose avant même l'auscultation

des poumons. Il ne faut pas croire que ce sont les polypes les plus volumineux, obstruant complètement les fosses nasales, qui déterminent surtout les troubles réflexes. La plupart du temps, il s'agit de petits polypes à peine apparents ; c'est du moins ce que nous avons maintes fois observé. Dans ce cas, l'intervention chirurgicale donne des résultats surprenants.

Pour Mr Bride, on peut même cliniquement reconnaître les cas d'asthme susceptibles d'être soulagés ou guéris par le traitement local. Dans ce but, on introduit une sonde dans le nez ; si le contact de la sonde provoque la toux au lieu de l'éternuement, il y a lieu de croire que l'intervention guérira le malade.

Nous venons de parler de la *toux*. C'est encore un signe important pour le diagnostic des affections nasales. Nous rencontrons souvent des sujets se plaignant d'une toux opiniâtre datant de plusieurs années. La chronicité de cette toux, son caractère quinteux sans timbre métallique, le défaut d'expectoration, etc., le tout compatible avec un état général excellent, sont autant de signes qui commandent immédiatement l'examen rhinoscopique. Cette toux a des caractères qui ne trompent pas, et bien que le malade attire l'attention sur la gorge ou sur la poitrine, il faut tout d'abord pratiquer l'examen des fosses nasales. On trouve alors l'explication de la toux, soit dans une inflammation chronique du nez, soit dans l'existence de polypes, soit dans l'hypertrophie postérieure des cornets inférieurs.

Cette toux d'origine nasale est en effet un phénomène réflexe provoqué par l'irritation de la pituitaire. On a beaucoup discuté sur les points susceptibles de produire le réflexe. Les régions varient suivant les auteurs. Cela prouve qu'il n'y a pas seulement une zone, mais des zones de toux réflexe. Pour notre part, nous avons rencontré ce symptôme aussi bien dans l'hypertrophie postérieure des cornets que dans les polypes du méat moyen.

M. Frank (Arch. de Phys. 1889) a publié une étude expérimentale sur ce sujet. Il s'est servi d'agents d'excitation variés, tels que : sondes mousses, instruments piquants, galvanocautère, caustiques chimiques, etc. Pour ce physiologiste distingué, la toux proviendrait surtout de l'excitation du cornet moyen. Quant au spasme glottique et au spasme respiratoire, ce sont encore des réflexes résultant de l'excitation de l'extrémité antérieure et du bord libre des cornets moyens et inférieurs, et plus rarement ou à un moindre degré, des extrémités postérieures de ces cornets. Frank a pu supprimer les réflexes par l'anesthésie de la muqueuse à la cocaïne. Déjà, en 1885, Baratoux avait essayé de déterminer les zones réflexes par la cocaïnisation partielle des diverses régions.

Mais, nous le répétons, la zone servant de point de départ à la toux, est très variable, et il faut savoir la rechercher, même en dehors du nez et du larynx. Hack a insisté, à juste titre, sur la *toux pharyngée* si fréquente qui, elle aussi, peut donner lieu à des erreurs de diagnostic.

La *migraine* doit encore être classée parmi les troubles réflexes d'origine nasale. Elle se rencontre non seulement dans les affections aiguës du nez, mais encore dans les maladies chroniques, par exemple dans les polypes du nez, dans l'empyéme des sinus, etc.

A côté de la migraine, il faut ranger les *névralgies sus-orbitaires et occipitales* qui s'associent aux affections nasales et peuvent disparaître par le traitement de ces diverses affections.

Hack cite encore le *gonflement* et la *rougeur du nez*, qui proviennent de réflexes nerveux vaso-moteurs. Il a observé des cas de *vertige* et un cas d'accès épileptiforme par altération nasale. Nous avons, de notre côté, rencontré un cas d'*ictus laryngé* ou perte de connaissance de quelques secondes, survenant après une quinte

de toux d'origine nasale. Le malade avait de nombreux polypes du nez et l'ictus se reproduisait tous les soirs (1). Nous avons même provoqué involontairement le phénomène en touchant la muqueuse nasale avec un pinceau chargé de cocaïne. Le traitement des polypes diminua la fréquence des crises, sans cependant les faire disparaître complètement.

Il nous faudrait citer encore, parmi les réflexes, *l'aphonie, les troubles oculaires.* Joal a guéri plusieurs cas d'œsophagisme par un traitement intra-nasal. Frænkel a même amélioré des cas de maladies de Basedow par de simples cautérisations du nez. Enfin, notre confrère Rougier a publié deux cas d'aliénation mentale provenant d'une lésion nasale.

Nous n'en finirions pas si nous voulions être complet dans l'énumération de tous les troubles réflexes. Il faut faire une large part à l'exagération. Néanmoins, il reste quelques grands symptômes, tels que la toux et l'asthme, dont la pathogénie est évidente. Tous les autres réflexes sont plus rares et de moindre importance.

Après avoir mentionné tous les symptômes ci-dessus, nous devons nous demander comment nous reconnaîtrons que tel ou tel signe est d'origine nasale. Nous pourrons tout d'abord voir si l'anesthésie de la pituitaire supprime les troubles réflexes ; par contre, nous pourrons provoquer ces mêmes troubles expérimentalement en excitant la muqueuse nasale à l'aide d'un stylet. En outre, la coexistence d'une lésion nasale sera un signe de grande probabilité. Toutefois, il ne faudrait pas être porté à considérer trop facilement comme lésion, une simple exagération d'un état normal.

(1) Voir l'observation dans une note sur l'*Ictus laryngé*, par Garel et Collet (Annales des Mal. du larynx. Déc. 1894).

EXPLORATION COMPLÉMENTAIRE DES FOSSES NASALES

Après la constatation des principaux symptômes, il est utile de compléter l'examen par divers procédés d'exploration que nous allons exposer.

On doit d'abord *palper* le nez pour voir s'il présente du gonflement ou de l'empâtement à sa racine, ou bien s'il est déprimé à ce niveau par la fonte d'une partie du squelette nasal. Les narines peuvent aussi être le siège d'inflammations particulières indiquant l'existence d'altérations profondes. Les ailes du nez sont parfois détruites partiellement, comme c'est le cas dans le lupus, la syphilis, etc. Le dos du nez peut aussi être plus ou moins dévié sous l'influence d'un traumatisme antérieur.

Il faut ensuite se rendre compte du *degré de perméabilité* des fosses nasales et voir si elles sont accessibles à l'air. Le meilleur moyen est de fermer l'une des narines avec l'index et de faire exécuter par l'autre des mouvements alternatifs d'inspiration et d'expiration, la bouche étant complètement fermée d'ailleurs. On place le dos de la main à quelques centimètres à peine de la narine et, avec un peu d'habitude, on apprécie facilement si l'air sort librement sans rencontrer le moindre obstacle. Il est bon de savoir qu'il existe souvent un peu de rétrécissement d'un côté, à cause des déviations si fréquentes de la cloison.

En 1893, Sandmann a, pour ainsi dire, enregistré le degré de perméabilité des fosses nasales en faisant souffler par le nez contre un carton ardoisé. Chaque narine produit sur le carton une aire humide plus ou moins étendue, que l'on rend apparente par une légère pulvérisation de fleur de soufre. Une simple pulvérisation avec du fixateur à fusain rend ensuite l'image ineffaçable.

Nous avons déjà dit que les obstructions permanentes anciennes entraînaient des déformations toutes

spéciales de la face et donnaient au malade un aspect particulier.

Examiner la quantité d'air circulant par les fosses nasales n'est point encore suffisant, il faut voir en outre s'il existe de la *fétidité* et si cette fétidité est bilatérale. L'ozène est un symptôme que nous retrouverons dans un certain nombre d'affections, telles que la rhinite atrophique, l'empyème des sinus, la syphilis, les corps étrangers, les rhinolithes, etc. L'ozène unilatéral sera plus spécial aux empyèmes des sinus, à la syphilis tertiaire et aux corps étrangers. On doit demander au malade s'il perçoit lui-même la fétidité, car on sait que dans la rhinite atrophique, la muqueuse est tellement altérée qu'il existe une anosmie complète. L'ozène peut aussi, dans les cas d'empyème des sinus, être intermittent et n'apparaître qu'à certaines heures de la journée.

Nous croyons ne pas trop nous avancer en affirmant que la fétidité n'est point la même dans les diverses affections, et qu'elle diffère nettement suivant qu'il s'agit d'un ozène vrai ou d'une lésion spécifique tertiaire.

A l'état normal, la respiration nasale est absolument silencieuse. A l'état pathologique, c'est-à-dire dans le cas de sténose. la respiration devient bruyante. Elle s'entend à distance et se transforme en ronflement pendant le sommeil. En outre, lorsque le malade se mouche, ayant le nez obstrué, il ne peut plus le faire d'une façon sonore.

Nous devons nous renseigner encore sur les *fonctions olfactives* et sur leurs rapports avec le sens du goût. Pour le goût, nous n'avons qu'à nous rapporter au récit du malade qui se plaint de ne plus pouvoir apprécier ni le bouquet des vins, ni la saveur des aliments. Quant à l'odorat, on explorera chaque narine successivement en obturant celle qui n'est pas en expérience. La sensibilité générale sera recherchée, soit à l'aide d'excitations

directes par une tige de papier roulé, soit indirectement en plaçant sous la narine un flacon d'ammoniaque.

Pour la sensibilité spéciale, il faudra employer des parfums faciles à reconnaître, choisis suivant le degré d'éducation olfactive des malades, à la condition que ces substances ne produisent aucun effet sur les nerfs de sensibilité générale et n'impressionnent que les expansions terminales du nerf olfactif. L'exploration successive de chaque fosse nasale est indispensable si l'on veut pouvoir déceler les cas d'hémianesthésie.

L'étude de l'*excitabilité électrique du nerf olfactif* faite par Aronsohn et Werner, n'a donné que des résultats physiologiques qui n'ont pas encore été étudiés pathologiquement.

Nous terminerons enfin par un procédé d'exploration de la plus haute importance : nous voulons parler du *toucher digital*. Si dans la rhinoscopie antérieure, le stylet nous permet de contrôler la consistance des tissus, dans la rhinoscopie postérieure il devient moins pratique et le doigt nous donne alors des renseignements bien plus précis. Pour le toucher nasal postérieur, il est bon d'être ambidextre. Pour nous, nous préférons cependant l'index gauche. Le malade étant assis, on se place à sa gauche. A l'aide du bras droit, on maintient la tête contre sa poitrine pour empêcher les mouvements de recul du patient. La bouche étant largement ouverte, on introduit rapidement l'index dans la bouche, on contourne le voile du palais et l'on porte l'extrémité du doigt jusqu'à la voûte nasopharyngée. Alors, grâce à des mouvements de gauche à droite et d'avant en arrière, on est vite renseigné sur l'état du cavum, des choanes, des extrémités des cornets et des saillies des trompes. Quelques auteurs ont voulu transformer le doigt ainsi introduit en une véritable curette ; mais on ne peut de la sorte agir efficace-

ment que sur quelques polypes postérieurs à mince pédicule ou sur quelques minimes végétations adénoïdes.

Le toucher digital peut rencontrer quelques difficultés chez l'enfant. Pour éviter la morsure, on peut se servir d'un écarteur des mâchoires ou bien armer son doigt d'un doigtier protecteur articulé (fig. 24).

Nous trouvons que l'emploi du doigtier émousse plus ou moins la sensibilité du doigt explorateur. Il est un moyen beaucoup plus simple d'éviter la morsure de l'enfant. Il consiste à placer la main droite sur le côté droit de la face. Dès que l'enfant ouvre la bouche, de l'index droit on déprime fortement la joue entre les arcades dentaires. De la sorte, si l'enfant a quelque velléité de fermer la bouche, il en est empêché par la douleur que provoque la morsure de la face interne de sa propre joue. Il faut, en outre, avoir soin de confier les deux mains de l'enfant à un aide ; sans cette précaution, l'enfant viendrait immédiatement saisir les mains de l'opérateur.



Fig. 24. — Doigtier protecteur articulé.

Parfois, l'enfant refuse d'ouvrir la bouche. Dans ce cas, au lieu de chercher à agir par la violence, à l'aide de l'écarteur des mâchoires, nous nous contentons simplement de lui présenter l'instrument, que nous décorons du nom terrifiant de *bâillon*. Ce mot produit un effet magique et dompte les plus indociles.

En somme, pour le toucher digital, pas d'instrumentation. Le doigt seul suffit pour établir un diagnostic parfait et compléter les renseignements insuffisants fournis par la rhinoscopie postérieure.

CHAPITRE IV

Nous allons, dans ce chapitre, passer en revue les diverses méthodes thérapeutiques applicables à une série d'affections, nous réservant de revenir plus tard sur les traitements qui ont une application plus restreinte.

1° ANESTHÉSIE

En premier lieu, nous devons connaître les différentes méthodes d'anesthésie, car il est absolument inhumain de faire souffrir le malade quand des découvertes récentes nous ont permis de supprimer pour ainsi dire, la douleur, sans le moindre risque pour l'opéré. Nous avons surtout en vue ici l'anesthésie locale. Quant à l'anesthésie générale, sauf le cas de quelques graves opérations relevant de la grande chirurgie, il est rare qu'elle soit nécessaire pour nos opérations spéciales courantes.

Si toutefois l'anesthésie générale prolongée s'impose, le chloroforme et l'éther sont toujours les deux agents les plus employés. On a discuté beaucoup sur le danger relatif de l'une et de l'autre de ces substances. A Lyon, l'éther a la préférence pour les adultes, et le chloroforme pour les enfants. Tout récemment, on a proposé de combiner le chloroforme avec un anesthésique nouveau, entré depuis peu dans la thérapeutique; nous voulons parler du bromure d'éthyle. On a conseillé de

l'employer pour le premier temps de l'anesthésie, afin de supprimer l'excitation du début et surtout ces réflexes souvent mortels qui se rencontrent de temps en temps au commencement de l'anesthésie au chloroforme.

Quelque soit la substance choisie pour l'anesthésie générale, on devra se conformer à toutes les règles prescrites pour son application.

Nous tenons surtout à insister sur ce point que l'anesthésie générale ne doit être faite que lorsqu'elle est indispensable. S'il s'agit simplement de pratiquer l'anesthésie pour satisfaire le caprice d'une mère de famille trop sensible, celle-ci doit être prévenue du danger possible qu'elle fait courir à son enfant sans motif sérieux. Sans doute, nous ne voulons pas exagérer les dangers de l'anesthésie, mais nous maintenons que toute anesthésie doit être motivée.

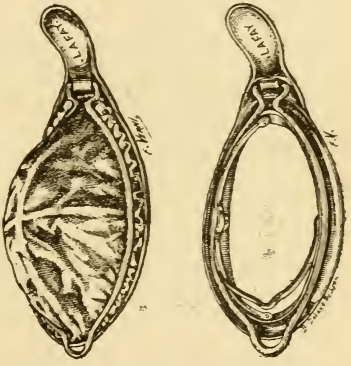

Fig. 25. — Masque ouvert garni de flanelle, prêt pour l'anesthésie au bromure d'éthyle. — Masque fermé.

Nous ne quitterons pas la question de l'anesthésie générale, sans parler du bromure d'éthyle, agent précieux pour les opérations douloureuses de courte durée. Tout récemment, M. Lubet-Barbon attirait l'attention sur ce mode d'anesthésie et faisait remarquer combien son emploi était préférable à celui du chloroforme.

Le bromure d'éthyle permet d'opérer le malade assis, car cet anesthésique ne provoque jamais la syncope comme le chloroforme. Il produit l'asphyxie bleue au lieu de l'asphyxie blanche, plus grave, qui peut résulter de l'emploi du chloroforme.

Le bromure d'éthyle doit être administré avec certaines précautions. On se sert d'un masque de fils métalliques, recouvert de flanelle. Ce masque (fig. 25) est de telle forme qu'il emboîte complètement le nez et la bouche. Pour obtenir une anesthésie rapide, l'occlusion doit être aussi complète que possible. Il faut aussi verser le liquide rapidement et non par petites doses. On doit, pour ainsi dire, suffoquer le malade. Au bout de cinq ou six inspirations, l'anesthésie est suffisante; le regard devient vague, et il est facile de faire ouvrir la bouche du malade au commandement. Si l'on prolongeait l'anesthésie, on perdrait un temps précieux à lutter contre la contraction des mâchoires. Le réveil est spontané et facile. Quelquefois, on observe à ce moment un peu d'excitation cérébrale.

On doit toujours se servir de bromure d'éthyle très pur et rejeter les flacons ouverts depuis trop longtemps. Un flacon de 30 grammes est amplement suffisant pour une anesthésie.

Il est bon d'éviter le contact du bromure d'éthyle avec la face, il pourrait déterminer de petites brûlures superficielles. On prévient ces accidents en faisant, avant l'anesthésie, une onction de vaseline sur la face du malade.

Cet anesthésique n'est pas dangereux en réalité, si l'on a soin de ne pas prolonger l'anesthésie. Tous les cas de mort cités jusqu'à ce jour, six ou sept environ, proviennent d'une mauvaise application de la méthode. C'est dire néanmoins que cet agent anesthésique n'est pas absolument inoffensif. Il sera fort utile, toutefois, dans certains cas de végétations adénoïdes.

Mais, si l'anesthésie générale est d'une indication rare, combien plus fréquent sera l'emploi de l'anesthésie locale.

Depuis 1884, nous possédons dans la cocaïne un agent merveilleux. La cocaïne a notablement élargi le cadre des opérations spéciales et a permis de lutter avec avantage contre certaines affections qui, antérieurement, échappaient à toute intervention.

La cocaïne nous sert aussi au point de vue du diagnostic. Grâce à son action anesthésique, elle facilite l'introduction des instruments. Par son action sur les vaisseaux, elle fait rétracter la muqueuse. Le badigeonnage à la cocaïne ouvre aux yeux un champ d'observation plus vaste et permet un diagnostic plus précis. De la sorte, les fosses nasales en apparence les plus rétrécies s'entr'ouvrent largement et, par la rhinoscopie antérieure, on peut voir la paroi postérieure du pharynx ainsi que l'extrémité postérieure des cornets inférieurs. Mais, d'un autre côté, ce badigeonnage ne doit être fait qu'après l'examen rhinoscopique postérieur, car la cocaïne peut faire disparaître momentanément certaines hypertrophies pathologiques rétractiles de l'extrémité postérieure du cornet. On doit être prévenu de ce fait lorsqu'on a projeté une intervention sur la région postérieure.

L'anesthésie locale s'obtient de trois façons : 1° avec un lance-poudre ; 2° avec un pulvérisateur ; 3° avec un pinceau ou une tige porte-coton.

Le *lance-poudre* est chargé de chlorhydrate de cocaïne mélangé à parties égales avec du sucre pulvérisé. C'est le système adopté par MM. Lubet-Barbon et Martin, pour l'anesthésie du voile avant l'application du releveur du voile du palais de Schmidt. On se sert d'une quantité minime de cocaïne, néanmoins l'anesthésie est parfaite. L'appareil est muni d'une soufflerie à double poire et d'une sorte de robinet à piston, qui permet de

lancer la poudre brusquement après avoir gonflé le réservoir d'air.

La *pulvérisation* est aussi une bonne méthode d'anesthésie ; mais il faut se servir de solutions faibles à 1 ou 2 o/o, pour ne pas donner une dose trop élevée. On pourra employer le pulvérisateur dont nous donnons le croquis (fig. 26).

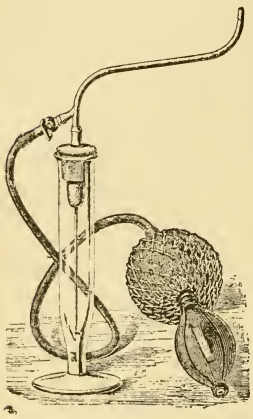

Fig. 26. — Pulvérisateur pour la cocaïne.

On peut y adapter à volonté un bec droit ou courbe, suivant que l'on veut anesthésier directement les fosses nasales, le larynx ou le nasopharynx. Ce pulvérisateur est parfois muni d'un robinet à piston comme le lance-poudre de MM. Lubet-Barbon et Martin. Quelques fabricants ont gradué le flacon, afin de connaître à chaque instant la dose employée. Ce mode d'anesthésie est excellent pour les gens pusillanimes, car il évite le contact des instruments avec la muqueuse nasale.

Fig. 27. — Tige porte-coton.

Le *porte-coton* est à notre avis l'instrument de prédilection. Avec lui, on ne craint pas d'administrer de trop fortes doses. Il consiste en une tige de métal terminée en pas de vis pour mieux retenir le coton. (Fig. 27).

On se sert de coton phéniqué, que l'on enroule à l'extrémité en ayant soin de ne bien serrer le coton qu'à

la base du pas de vis. L'extrémité, n'étant pas tassée, se chargera d'une plus grande quantité de liquide. Un instrument semblable, mais à courboure spéciale, servira pour le naso-pharynx. (Fig. 28).

Fig. 28. — Tige porte-coton pour le naso-pharynx.

Nous nous servons presque exclusivement de la solution à 10 o/o, d'après la formule donnée par notre confrère et ami, M. Gouguenheim.

Eau stérilisée.....	8 cent. c.
Alcool.....	2 cent. c.
Chlorhydrate de cocaïne.....	1 gram.
Acide salicylique.....	0,10.

L'acide salicylique empêche la solution de s'altérer, mais n'est pas nécessaire quand la dose totale doit être rapidement épuisée. La solution doit être contenue dans un flacon compte-gouttes, qui nous évitera de plonger le porte-coton dans le liquide.

La tige porte-coton doit être introduite dans les fosses nasales avec de grandes précautions, vu la sensibilité de la muqueuse. Il sera bon de procéder avec lenteur. On enfoncera la tige à un centimètre seulement tout d'abord, puis, à chaque introduction nouvelle, on avancera un peu plus en profondeur. L'anesthésie s'établira ainsi progressivement d'avant en arrière, sans provoquer de vives douleurs. L'introduction rapide dans toute la longueur de la fosse nasale est mal supportée par le malade. En outre, la tige ne doit pas être tenue avec force entre les doigts; ceux-ci doivent plutôt diriger doucement la tige en obéissant à toutes les variations de direction résultant des sinuosités du conduit.

On anesthésiera d'abord le cornet et le méat infé-

rieurs, puis on passera sur le bord interne du cornet inférieur et dans le méat moyen. Le spéculum est inutile la plupart du temps pour pratiquer l'anesthésie.

La douceur que nous apportons dans l'introduction du porte-coton a non seulement pour but d'éviter la douleur, mais aussi l'hémorragie qui rendrait ensuite l'examen impossible. Le porte-coton doit pénétrer à une profondeur de 8 à 10 centimètres environ à partir de la pointe du nez. On évitera de dépasser les choanes, car la cocaïne pénètre alors dans le pharynx et procure ensuite une sensation fort désagréable.

L'anesthésie nasale à la cocaïne dure seulement quelques minutes ; aussi, quand l'opération doit être de quelque durée, on sera tenu de temps en temps de passer à nouveau la tige chargée de cocaïne pour prolonger l'anesthésie.

Nous n'insisterons pas sur les accidents, toxiques dus à la cocaïne. Ils consistent en vertiges, défaillances, lipothymies, ralentissement du cœur, etc. Cet état syncopal peut durer plusieurs heures. Le meilleur moyen de combattre l'accident consiste à faire prendre du café et à faire inhaler quelques gouttes de nitrite d'amyle. Avec de la prudence, l'intoxication par la cocaïne est très rare; nous n'en avons observé qu'un seul cas depuis 1884 et encore l'intoxication fut-elle de courte durée. Il nous est bien arrivé de voir des malades prendre une syncope dans le cours d'une opération nasale; mais l'accident provenait de la vue du sang et nullement de l'action de la cocaïne.

2° EMPLOI DES TOPIQUES LIQUIDES

Des liquides antiseptiques, émollients ou astringents, peuvent être introduits dans les fosses nasales de diverses manières, c'est-à-dire en pulvérisations, en badigeonnages ou en irrigations.

Pulvérisations. — Nous connaissons tous les appa-

reils pour la pulvérisation. Ils sont de deux sortes : les appareils à double poire et les appareils à vapeur. Hâtons-nous de dire que le pulvérisateur à vapeur est à peu près inapplicable pour les fosses nasales, son extrémité antérieure, surchauffée, ne pouvant s'adapter directement aux narines. On pourra s'en servir pour saturer l'atmosphère d'un appartement de liquides médicamenteux.

Le pulvérisateur à double soufflerie est le plus ordinairement employé pour le nez. Tout le monde connaît son fonctionnement. On rejettera les pulvérisateurs à tube métallique, pour donner la préférence aux appareils en verre ou en caoutchouc durci qui résisteront mieux à l'action corrosive des eaux sulfureuses. Par contre, le bec métallique est préférable en ce sens qu'il est d'une désinfection plus facile. De plus, si l'on se sert de substances donnant un précipité salin pouvant obstruer le tube, il sera facile de désagréger ces sels par la chaleur. Si le dépôt provenait d'une substance résineuse telle que le benjoin, on désobstruerait facilement le tube par l'immersion dans l'alcool. Suivant la nature des liquides, la pulvérisation sera tiède ou froide. Il suffit, dans le premier cas, de chauffer la solution au bain-marie. Comme les pulvérisations se pratiquent soit dans les fosses nasales, soit dans la cavité naso-pharyngée, on se servira de tiges ayant une forme appropriée à ces diverses régions.

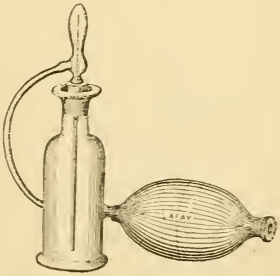

Fig. 29. — Pulvérisateur à vaseline, de Ruault.

Depuis ces dernières années, on emploie des pulvérisateurs spéciaux permettant de pulvériser des subs-

tances en suspension, soit dans l'huile, soit dans la vaseline liquide. Tel est le pulvérisateur préconisé par M. Ruault (fig. 29) qui permet de réduire ces liquides en poussière nuageuse d'une grande finesse.

Badigeonnages au pinceau. — On ne se servira pas de pinceaux ordinaires; ils sont en général trop volumineux et la désinfection en est difficile. Nous préférons le porte-ouate que nous avons décrit à propos de l'anesthésie locale. On prend une tige droite ou courbe suivant qu'il s'agit du nez ou du naso-pharynx. Ces tiges sont terminées en pas de vis, de telle sorte que si nous voulons laisser à demeure le tampon de coton, nous n'avons qu'à tourner le manche en sens inverse du sens d'enroulement et la tige abandonnera facilement le coton dont elle était recouverte.

Irrigations nasales. — Une autre méthode d'introduction des liquides dans les fosses nasales, consiste dans l'emploi d'un véritable appareil irrigateur à grande eau permettant de faire le nettoyage complet de la cavité. Ce lavage se pratique de différentes manières. On peut se servir d'une seringue analogue aux seringues à hydrocèle, ou bien d'une grosse poire comme la poire de Politzer. Cette poire est remplie d'eau par aspiration, puis le liquide est chassé par compression dans les fosses nasales.

On emploie quelquefois le *bain nasal* qui réclame l'emploi d'un petit récipient en celluloïd à bec. Le malade renverse fortement la tête en arrière et respire tranquillement par la bouche largement ouverte. On verse alors le liquide par l'une des narines jusqu'à ce qu'il fasse son apparition vers l'autre narine. Le liquide ne peut en effet passer dans la bouche en vertu d'un réflexe, dont nous parlerons plus loin. Au bout de quelques instants, le malade incline la tête en avant et en soufflant par les narines, rejette le liquide introduit. Ce bain nasal se répète plusieurs fois de suite.

Nous arrivons maintenant à ce que l'on est convenu d'appeler la *douche nasale ou irrigation naso-pharyngienne*. C'est E. H. Weber, en 1847, qui a le premier établi la théorie de cette méthode thérapeutique. Elle repose sur ce fait que, lorsqu'on introduit un liquide par une narine sous une pression suffisante, le malade respirant la bouche ouverte, le voile du palais, par action réflexe, se relève et ferme hermétiquement la communication entre la bouche et le pharynx. Le liquide n'a plus alors d'autre issue que la narine opposée et s'échappe après avoir parcouru les fosses nasales dans tout leur trajet. Ce réflexe est indépendant de la position du malade et se produit même dans le décubitus. Il ne s'agit donc pas d'un phénomène relevant des lois de la pesanteur. Par ce réflexe, le voile obture la partie postérieure, mais il n'intervient pas seul avec les piliers postérieurs. L'obstruction, dans ce cas, est complétée par le relief musculo-muqueux décrit sous le nom de pli *salpingo-pharyngien*, comme l'a observé Zaufal, à l'aide de son grand spéculum allongé. Mon ami le Dr Raugé, de Challes, dans une excellente monographie, en 1889, a fort bien décrit le mécanisme de l'irrigation nasale.

Quand un liquide est injecté dans une narine, il se produit un réflexe analogue à celui de la déglutition. Le voile s'élève, mais au lieu de retomber ensuite comme dans la déglutition, il garde cette première position, pendant laquelle les trompes restent fermées. De la sorte le liquide ne peut pénétrer dans l'oreille moyenne et provoquer des lésions de l'appareil auditif. La pénétration des liquides dans les trompes est plus facile chez l'enfant et le vieillard. Chez l'adulte, il n'en est plus de même, car la trompe fait une saillie qui met à l'abri de la pénétration.

Nous devons insister sur la pratique même de l'irrigation nasale, cette méthode thérapeutique étant d'un

emploi fréquent, trop fréquent même dans beaucoup de cas.

Fig. 30. — Siphon nasal.

Comme instrument, on se servira du siphon nasal de Weber, simple tube de caoutchouc, muni d'un côté d'une canule olivaire, de l'autre côté d'un ajutage métallique maintenant par son poids le bout du tube dans un récipient. Actuellement on préfère le siphon muni d'une poire de caoutchouc à deux soupapes (fig. 30). La simple pression de la poire avec la main suffit pour amorcer le siphon. Le robinet est complètement inutile, car pour arrêter le liquide, il suffit de pincer le tube avec les doigts.

Nous rejetons complètement l'irrigateur Eguisier, appareil dangereux pour le nez, car on ne peut en régulariser la pression.

Quelle forme doit-on donner à la canule nasale ? On en a construit de diverses formes. Nous donnons la préférence aux canules olivaires qui s'adaptent mieux à la na-

Fig. 31. — Canule coudée de Moure, pour l'irrigation nasale.

rine. A Challes, on se sert d'une simple ampoule de verre, munie d'un petit orifice ; cette ampoule coiffe la narine d'une façon complète sans imprimer au liquide

une direction déterminée. Il existe des canules dont la forme est pour ainsi dire moulée sur celle des fosses nasales, mais nous trouvons qu'elles s'adaptent moins bien que les canules olivaires.

Enfin, M. Moure, pour empêcher les malades de diriger le liquide vers la partie supérieure des fosses nasales, a imaginé une olive coudée à angle droit (fig. 31) qui, une fois introduite, ne permet pas au liquide de s'écouler autrement qu'en suivant le méat et le cornet inférieurs.

Ceci dit au point de vue instrumental, passons au manuel opératoire. Pour Raugé, on a peut-être tort de s'inquiéter outre mesure de la direction à donner au liquide. Le liquide, dans la cavité nasale, ne forme pas de jet, à proprement parler, mais il se répartit à pression uniforme sur tous les points des parois. Néanmoins, il se produit dans le liquide des ondulations, qui varient suivant la direction de la canule, aussi est-il préférable, si l'on ne se sert pas de la canule de Moure, de relever fortement l'olive, dans une position perpendiculaire à la face, suivant une ligne, qui, de la narine, rejoindrait la nuque. De cette manière, on évite la pénétration douloureuse du liquide dans le sinus frontal. Nous ne pensons pas, comme Michel, que cette pénétration soit avantageuse.

La canule mise en place, le malade incline la tête en avant, sans inclinaison latérale. Le liquide entre alors par une narine et sort par l'autre, si toutefois il n'existe aucune obstruction nasale. Dans le cas où l'on aurait constaté un obstacle dans une narine, c'est par la narine obstruée seule que la canule doit être introduite. En effet, dans l'irrigation nasale, le liquide s'accumule sous une certaine pression; si le liquide pénètre en plus grande quantité qu'il ne sort, la pression s'élève et le liquide peut alors pénétrer dans les trompes et déterminer des accidents. Il faut, en somme, que le débit de

sortie soit au moins égal à celui de l'entrée pour éviter les dangereux excès de pression. Cependant, la douche nasale doit toujours être faite avec prudence, car la perméabilité nasale varie d'un jour à l'autre dans certains cas, suivant le degré de turgescence des cornets.

Pendant la douche nasale, il faut tenir la bouche ouverte, au besoin même en tirant la langue en dehors. On évitera les mouvements de déglutition pour ne pas ouvrir les trompes. De même, le malade doit s'abstenir de parler. Pour éviter ces divers inconvénients, Pins place le liquide à injecter dans une bouteille dont le bouchon est traversé par deux tubes, l'un pour la bouche, l'autre pour le nez. Le malade pousse alors le liquide dans le nez par des efforts expiratoires. De cette manière, aucun accident n'est possible.

La quantité de liquide est fort variable. La dose d'un litre est une dose moyenne, mais on peut également arriver à 12 ou 15 litres (Raugé). La température du liquide est de 30° environ; mais s'il s'agit d'une hémorragie, on fera des irrigations chaudes à température beaucoup plus élevée. L'irrigation froide est mal supportée par la muqueuse. L'eau pure est plus nuisible qu'utile. Les solutions salines sont préférables; elles doivent être assez concentrées pour se rapprocher du degré de concentration de la sérosité normale. Le chlorure de sodium est bien toléré par la muqueuse; il est toutefois plus dangereux que l'acide borique quand il pénètre dans les trompes.

Cozzolino a dernièrement recommandé la *microcidine* (naphtolate de soude) en lavage à 1 ou 1/2 o/o. Cette substance est un antiseptique bien supérieur à l'acide borique, mais elle provoque une cuisson désagréable.

Pour des lavages moins importants, une seringue ordinaire peut suffire. Pour le naso-pharynx, on se servira de la seringue naso-pharyngienne à trois anneaux, munie d'un tube à courbure appropriée. Ce tube est

percé à son extrémité d'une série de trous donnant des jets multiples, comme une pomme d'arrosoir (fig. 32).

Fig. 32. — Seringue naso-pharyngienne.

Cozzolino a remplacé avantageusement le corps de pompe par une poire de caoutchouc.

On peut encore laver les fosses nasales, en faisant aspirer, par les narines, des liquides médicamenteux préalablement placés dans un petit récipient.

Enfin, Guinier de Cauterets a préconisé le gargarisme rétro-nasal. Ce gargarisme réclame une véritable éducation spéciale. On prend une gorgée d'eau dans la bouche, on ferme la bouche et on renverse la tête en arrière; puis, brusquement, on incline la tête en avant en ayant soin de faire, en même temps, une expiration nasale. Le liquide s'engage alors d'arrière en avant dans la partie supérieure du pharynx et sort par les fosses nasales.

3° INHALATIONS DE VAPEURS

On se propose, dans ce cas, de faire pénétrer dans les fosses nasales des vapeurs médicamenteuses chaudes ou froides. Les liquides, sous forme de vapeurs, sont administrés de diverses manières sous le nom de fumigation, humage, inhalation, etc.

On peut se servir de fumigateurs spéciaux pour les vapeurs chaudes, mais il est plus simple d'avoir recours à un appareil facile à construire soi-même. Un entonnoir en papier un peu fort, d'une longueur de 40 à 50 centi-

mètres, est introduit par sa petite extrémité dans l'une des narines, tandis que l'extrémité large recouvre exactement le récipient contenant le liquide. On prépare la solution en faisant bouillir un demi-litre d'eau contenant la substance médicamenteuse; ou bien, si la substance est volatile, elle est versée dans l'eau quand on retire le récipient du feu. Le liquide ne doit pas, en effet, rester sur le feu pendant l'inhalation. Parfois l'inhalation se fait en même temps par les deux narines, ou même simultanément par le nez et par la bouche. Il suffit alors de donner à l'ouverture supérieure du cornet un plus large diamètre.

On a conseillé aussi l'emploi de vapeurs médicamenteuses froides. On place la substance volatile au fond d'un ballon fermé par un bouchon muni de deux tubes de verre ne pénétrant que d'un ou deux centimètres au-dessous du bouchon. A l'un des tubes est fixée une poire de caoutchouc à soupape destinée à lancer de l'air dans le flacon; à l'autre tube, on fixe un tube de caoutchouc terminé par une canule olivaire.

En Angleterre, on fait un usage fréquent d'un appareil permettant d'inhaler du chlorhydrate d'ammoniaque gazeux à l'état naissant.

4° APPLICATION DE SUBSTANCES SOLIDES

Les topiques solides sont introduits dans le nez, soit à l'aide d'un lance-poudre, soit en les faisant priser par le malade. On peut encore les porter directement à l'aide d'un stylet métallique

Un lance-poudre semblable à celui de la fig. 33, nous permettra d'insuffler diverses poudres caustiques, astringentes ou antiseptiques, pures ou mélangées avec des substances inertes, telles que le talc, l'amidon ou le bismuth. Les poudres le plus souvent employées sont : le nitrate d'argent, l'iode, l'iodol, l'aristol, le menthol, le camphre, l'acide borique, le calomel, le salol, etc...

On insufflé aussi des poudres hémostatiques telles que le tanin et l'europhène.

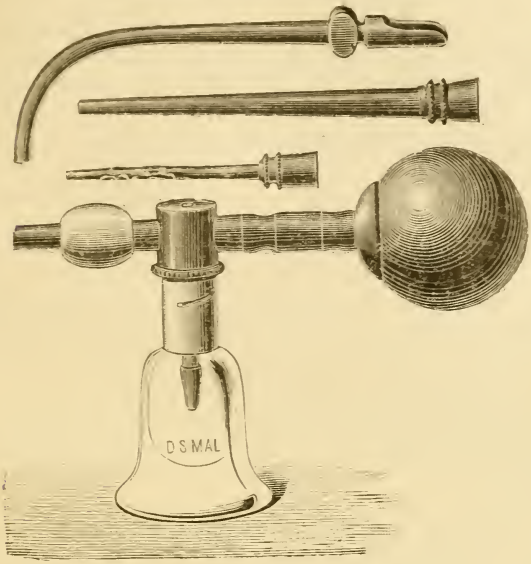

Fig. 33. — Lance-poudre de Kabierske.

On remplace, dans quelques cas, les poudres par des tampons de coton préparé avec diverses substances médicamenteuses antiseptiques ou autres. C'est ainsi que nous nous servons, dans les cas d'hémorragies, de coton aseptique préparé à l'antipyrine, à l'acide trichloracétique, ou mieux encore à la ferripyrine.

Les bougies médicamenteuses, à base de gélatine et glycérine, sont d'un emploi peu fréquent.

Le nitrate d'argent peut être fondu à l'extrémité d'un stylet d'argent ou de platine, ou bien dans le porte-caustique nasal cannelé de Schrötter. La rainure contenant le caustique est recouverte par un tube tournant fenê-

tré, qui permet de découvrir le caustique au moment où la sonde arrive sur le point malade.

Depuis quelques années, on a préconisé *l'acide chromique*. On a objecté les propriétés toxiques de cet acide, mais avec les précautions indiquées par Heryng, on évitera facilement toute complication. On prend un stylet de préférence en argent ou en platine. On place à l'extrémité un petit cristal d'acide chromique que l'on présente ensuite au-dessus d'une flamme. Le cristal fond et devient brun foncé. Si l'on chauffait trop longtemps, on transformerait l'acide en hyperoxyde de chrome friable qui n'aurait plus d'action caustique. On badigeonne alors la muqueuse à la cocaïne et on fait avec le stylet des cautérisations linéaires. La muqueuse devient jaunâtre, puis il se forme une escharre. Après la cautérisation, on lave la fosse nasale avec une solution de bicarbonate de soude qui neutralise l'excédent de l'acide. On cesse l'irrigation quand le liquide ne sort plus teinté en jaune. Si l'acide chromique pénétrait en petite quantité dans l'estomac, il donnerait lieu à des vomissements.

Bresgen a modifié la méthode d'Heryng. Il roule à l'extrémité de la sonde un peu d'ouate en forme de drapeau. Sur la partie non enroulée de l'ouate, il dépose un ou deux cristaux d'acide chomique, puis il achève d'enrouler l'ouate autour de la sonde. On applique alors le coton sur le point malade et le cristal se dissout grâce au mucus qui recouvre la muqueuse.

L'acide trichloracétique s'emploie d'une manière à peu près semblable.

5° APPLICATIONS THÉRAPEUTIQUES DE L'ÉLECTRICITÉ

Comme nous l'avons dit dans le chapitre II, nous étudierons ici le système d'organisation électrique le plus convenable pour le rhinologiste et le laryngologiste. L'électricité, en effet, se prête à différents usages qui sont :

la lumière, la galvanocaustie, la faradisation et l'électrolyse. Le massage vibratoire lui-même peut être appliqué au moyen d'un vibrateur électrique.

Le procédé le plus pratique consiste dans l'emploi du courant fourni par une station centrale d'électricité. Mais, on le sait, les compagnies chargées de l'éclairage des villes nous fournissent ordinairement le courant sous une tension de 110 volts, tension de beaucoup supérieure à celle que réclament nos différents appareils. Il s'agit donc de transformer ce courant de manière à en abaisser le voltage et à en régler l'intensité suivant chacun de nos appareils. Les fabricants français et étrangers ont tous cherché des solutions plus ou moins pratiques pour obtenir ce résultat. On a construit des appareils réducteurs qui ramènent le courant au voltage désiré, et cela par divers procédés.

Il y a d'abord les transformateurs ou dynamoteurs; ce sont de petits moteurs marchant à 110 volts et portant sur l'arbre de l'induit une deuxième bobine qui n'est autre chose qu'une machine dynamo-électrique. Cette machine, grâce à la section de son fil, va nous fournir un courant à bas voltage dont on pourra régler l'intensité à l'aide d'un rhéostat. C'est le système adopté par de Roaldès de la Nouvelle-Orléans. Ces appareils sont relativement économiques, mais ils ont l'inconvénient de faire toujours un peu de bruit pendant qu'ils sont en marche.

On a également réduit directement le courant à l'aide de rhéostats volumineux, mais ces rhéostats sont fort dispendieux, car ils absorbent en pure perte au moins 90 o o du courant marqué par le compteur. En outre, le courant modifié de la sorte produit sur les interrupteurs de nos manches des étincelles assez fortes pour mettre rapidement les contacts hors d'usage.

La combinaison que nous avons adoptée pour nous est plus simple que tous les appareils ci-dessus. Nous

nous sommes construit un tableau qui nous donne entière satisfaction et sur lequel sont placés tous les instruments indispensables au spécialiste (fig. 34).



Fig. 34. — Cette planche représente notre tableau muni de tous les appareils nécessaires pour le diagnostic et le traitement des maladies de la gorge et du nez.

Quelle tension faut-il en effet pour alimenter nos divers appareils? Pour la petite lampe électrique nous avons besoin d'un courant de 8 volts environ. La

galvanocaustie ne réclame que 4 volts, et la bobine induite fonctionne avec la même tension. Pour l'électrolyse nasale, 12 volts sont amplement suffisants. Enfin, avec 8 volts nous pouvons faire fonctionner le vibrateur pour le massage. Une simple batterie de 6 accumulateurs remplira toutes les exigences de notre programme. Or, pour charger 6 accumulateurs, il nous faudra faire passer dans la batterie un courant de 15 volts environ, puisque chaque accumulateur réclame pour sa charge une tension un peu supérieure à 2 volts. Rien n'est plus simple que de fournir économiquement le courant à notre batterie au moyen d'une lampe branchée sur le courant de la compagnie d'électricité. Pour cela nous employons la lampe de notre cabinet de travail. Cette lampe est étalonnée à 95 volts au lieu de 110, ce qui nous permet de disposer de 15 volts pour nos accumulateurs sans compromettre notre éclairage. On nous objectera la lenteur de la charge, car une lampe électrique à incandescence ordinaire de 16 bougies ne laissera passer dans les accumulateurs qu'une quantité égale à 1/2 ampère au lieu du régime habituel de 4 ampères. Mais cette charge aussi faible est loln de nuire à nos accumulateurs et nous leur fournissons toujours une quantité d'électricité suffisante pour nos besoins quotidiens. D'ailleurs, dans les cas exceptionnels où nous aurions besoin d'activer la rapidité de la charge, nous pourrions prendre une lampe de 32 à 50 bougies au moyen de laquelle notre courant s'éleverait à 1 ou 2 ampères. Mais, nous le répétons, la plupart du temps nous ne nous servons que d'une lampe de 16 bougies. Ce procédé de charge, est, à notre avis, le plus économique, puisque le courant fourni aux accumulateurs n'est rien autre que l'excédent de l'une de nos lampes d'éclairage ordinaire.

Dans notre service hospitalier, comme nous ne pouvions tirer notre courant d'une station centrale, nous

avons tourné la difficulté en chargeant notre batterie au moyen de deux éléments à grand débit, système Millon au bichromate de potasse. Comme ces deux éléments réunis en tension donnent un voltage de 4 volts environ, et ne peuvent, par conséquent, charger qu'un accumulateur, nous avons dû placer sur notre tableau un coupleur qui nous permet de réunir les 6 accumulateurs en quantité, c'est-à dire de collecter tous les positifs d'un côté et tous les négatifs de l'autre côté. Nous n'avons plus alors à charger qu'un seul accumulateur de dimension six fois plus grande.

Nos accumulateurs étant ainsi chargés, sont répartis de la manière suivante. Les quatre premiers sont affectés au photophore et au massage vibratoire. Les deux derniers servent à alimenter le galvanocautère et la faradisation. Enfin, pour l'électrolyse, nous nous servons de la batterie totale, c'est-à-dire des 6 éléments. La lampe et le galvanocautère ont chacun leur rhéostat propre destiné à régler l'intensité du courant, puis le courant électrolytique est dosé à l'aide d'un réducteur de potentiel ou d'un rhéostat à fil très fin, qui nous permet d'employer de 35 à 40 milliampères, que l'on mesure d'ailleurs au moyen d'un milliampère-mètre annexé au tableau.

En outre, par un dispositif spécial, daus le cas où les accumulateurs destinés à la lumière seraient mis hors d'usage accidentellement, nous pouvons, sur notre tableau relié à la station centrale, alimenter notre petite lampe d'examen en la plaçant directement en tension sur la lampe de charge. Il suffit pour cela de savoir que les petites lampes pour briller suffisamment réclament un courant moyen de 6 à 8 dixièmes d'ampère; il faut donc que la lampe de charge ait une consommation au minimum égale à ce chiffre. Si toutefois la lampe de charge était d'une consommation plus élevée, on en réglerait l'intensité à l'aide du rhéostat à lumière.

Il nous reste encore à actionner le moteur électrique pour l'emploi du drill. Nous nous servons alors d'un moteur marchant à 110 volts, branché directement sur le courant de la station centrale. Si l'on ne peut avoir recours à une semblable distribution d'électricité, on se sert d'un appareil fonctionnant simplement avec 4 ou 6 accumulateurs.

Ajoutons, en terminant, que nous pouvons à l'aide de notre dispositif faire marcher simultanément la lumière avec la bobine d'induction, le vibrateur ou l'électrolyse : la galvanocaustie seule doit être indépendante de la lumière pour ne pas imprimer à la lampe des oscillations un peu gênantes.

Tel est, dans son ensemble, le plan que nous avons adopté pour l'utilisation du courant sous toutes les formes qui nous sont nécessaires. Nous croyons être arrivé à une solution bien plus pratique que toutes celles qui nous avaient été proposées jusqu'ici. Rien ne nous empêcherait d'ailleurs de remplacer notre lampe de charge par un transformateur qui nous abaisserait à 15 ou 20 volts le courant fourni par la station centrale et qui nous permettrait de charger plus rapidement notre batterie.

Etudions maintenant les diverses applications thérapeutiques de l'électricité, en commençant par la galvanocaustie.

Galvanocaustie. — Nous venons de voir que, dans une installation fixe, nous nous servons exclusivement des accumulateurs pour produire l'incandescence du galvanocautère. Bien que les accumulateurs ne soient entrés réellement dans la pratique courante que depuis un petit nombre d'années, nous déclarons que nous n'avons jamais employé d'autre source électrique depuis 1881. Il existait alors dans le commerce des piles en batteries à treuil fonctionnant au bichromate de potasse. Nous croyons devoir prévenir le praticien qu'il

n'aura que des déboires avec ce genre d'appareil, car ces piles sont fort inconstantes et se polarisent avec une grande rapidité. Nous conseillons donc de ne se servir que des accumulateurs que l'on fera charger par n'importe quelle usine, si l'on ne veut pas les charger soi-même avec des piles.

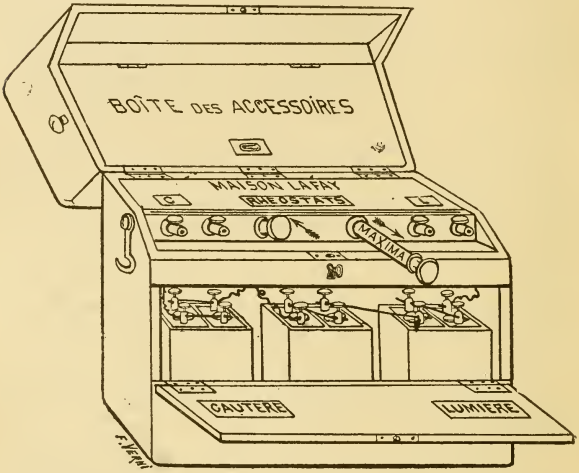

Fig. 35. — Batterie portative de 6 accumulateurs pour lumière et galvanocaustie.

Comme il est parfois indispensable de porter chez les malades toute l'instrumentation nécessaire pour produire la lumière et faire la galvanocaustie, nous avons fait construire, dans ce but, une batterie portative (fig. 35). Cette boîte renferme 6 petits accumulateurs : 4 sont affectés spécialement à la lumière et 2 à la galvanocaustie. Chacun des deux dispositifs est muni d'un rhéostat, l'un à fil fin, l'autre à gros fil, afin de permettre de régler à volonté l'intensité du courant. En outre, si

l'on tient à charger soi-même la batterie portative, l'appareil doit être muni d'un coupleur pour réunir les 6 accumulateurs en quantité, c'est à dire en un seul accumulateur que l'on peut alors charger facilement, soit avec la pile Chutaux, ou mieux encore avec la pile Millon. Quelle que soit celle des deux que l'on adopte, deux éléments suffisent pour la charge.

Pour la galvanocaustie, si l'on veut faire briller facilement des cautères ou bien l'anse métallique, il faut se servir de deux accumulateurs en tension.

On ne saurait apporter trop d'attention dans le choix des conducteurs pour la galvanocaustie. Ils doivent être formés d'un grand nombre de fils pour n'offrir aucune résistance au passage du courant, car ils sont appelés à permettre un grand débit électrique. Mais il faut aussi qu'ils soient d'un poids minime et d'une grande souplesse pour ne pas gêner les mouvements de l'opérateur.

Pour les simples cautérisations, on se sert d'un manche ordinaire avec interrupteur (fig. 36).



Fig. 36. — Manche simple pour la galvanocaustie.

On devra choisir ce manche avec le plus grand soin. La principale qualité d'un manche réside dans l'interrupteur. Celui-ci doit avoir des contacts inoxydables à large surface. Si le contact est imparfait, il s'oxyde rapidement et offre une grande résistance au passage du courant. On reconnaitra facilement un tel défaut de construction lorsqu'on verra le manche s'échauffer au niveau des contacts.

Pour l'anse galvanocaustique, nous avons essayé de nombreux modèles jusqu'au jour où parut le Traité de Moldenhauer. Nous avons suivi le conseil de cet au-

teur et nous avons adopté, comme lui, le manche de Jacoby ou bien celui représenté par la fig. 37.

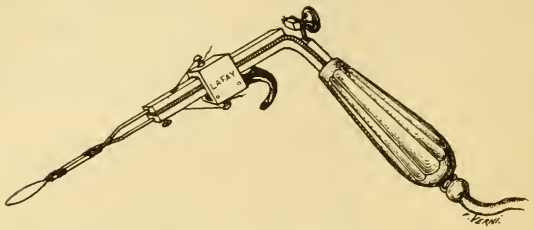

Fig. 37. — Manche pour l'anse galvanocaustique.

Ce manche est, à notre avis, le meilleur de tous. C'est le plus léger et le plus pratique. Il permet à la main d'exécuter des mouvements dans tous les sens sans la moindre difficulté.

Dernièrement, M. Ruault a fait construire par Radiguet un manche pour l'anse galvanocaustique.

Ce manche est construit de telle façon que, à l'aide d'un rhéostat placé sur le manche même, l'anse galvanocaustique se maintient à une incandescence constante. On sait, en effet, que, dans les autres manches, l'anse devient de plus en plus incandescente à mesure qu'elle diminue de longueur, et Cheval, de Bruxelles, pour éviter de fondre l'anse, fait régler l'intensité du courant par un aide qui veille à ce que l'ampère-mètre soit toujours au même degré. A notre avis, tout cela est très bien théoriquement; mais, dans la pratique, ce n'est pas indispensable. On évitera facilement la fusion de l'anse galvanocaustique en procédant avec précaution. On aura soin de ne jamais appuyer d'une façon continue sur l'interrupteur. Il faudra procéder par petits coups répétés. En outre, on a dans l'humidité des tissus un rhéostat naturel excellent. Actuellement, nous ne brûlons pour ainsi dire jamais notre fil, soit dans l'ablation des polypes, soit dans l'amygdalotomie.

On a bien à tort conseillé d'employer des fils de platine. Le vulgaire fil de fer recuit galvanisé est amplement suffisant. En général, le fil n° 16 du commerce est celui dont le diamètre nous paraît le plus convenable. Les tubes dans lesquels glisse l'anse ne doivent pas avoir une lumière trop large pour mieux assurer le passage du courant.

Quant aux cautères, on en possédera de différentes formes. Les uns seront effilés et pointus, les autres auront une forme aplatie pour agir sur une plus large surface. Les pointes de platine des cautères sont montées sur deux tiges de cuivre isolées. Jusqu'à ce jour, l'isolement se faisait à l'aide de fils de soie enroulés en 8 autour des tiges. Ce genre d'isolement était très défectueux. On construit maintenant des tubes isolés par deux ou trois petites viroles de cuivre espacées et séparées des tiges par du papier d'amiante. Ces cautères offrent sur les autres le grand avantage de pouvoir être flambés, et, par conséquent, permettent une asepsie complète.

Electrolyse. — L'électrolyse consiste à détruire chimiquement les tissus à l'aide d'une pile à courant continu. C'est Voltolini et Kafemann qui ont le plus contribué au développement de cette méthode. Depuis quelques années, en France, le procédé a été fréquemment employé par les rhinologistes. Nous nous bornerons à des remarques d'ensemble, devant revenir plus tard sur les points particuliers.

L'électrolyse a pour but de produire dans les tissus une décomposition analogue à celle de l'eau dans le voltamètre. L'action chimique s'accompagne de dégagement gazeux. Nous n'avons pas l'intention d'étudier ici l'action coagulante du pôle positif et l'action caustique du pôle négatif ; nous dirons seulement que les tissus frappés par le courant sont transformés en escharres qui s'éliminent ultérieurement.

Et d'abord quelle source d'électricité convient-il d'employer ? Nous rejetons complètement les batteries au sulfate de cuivre et les éléments système Leclanché. Neufs, ces appareils sont excellents ; mais ils sont toujours détériorés au moment opportun. On peut se servir de petits éléments Grenet minuscules au bichromate ; mais l'emploi d'une solution caustique, dans ce cas, complique les manipulations. Nous préférons de beaucoup la pile *système Chardin*, composée d'un crayon de charbon et d'un crayon de zinc que l'on plonge dans une solution de bisulfate de mercure, au moment de l'opération. Cette pile est toujours prête à fonctionner, même à plusieurs mois d'intervalle. Une petite batterie de 12 éléments répondra à peu près à tous les usages de la rhinologie, car alors les deux électrodes sont placées à peu de distance l'une de l'autre.

L'appareil doit être muni d'un bon collecteur permettant d'intercaler chaque élément d'une manière progressive sans ouverture de courant. Chaque interruption de courant produirait une secousse fort désagréable pour l'opéré. On pourra joindre encore à l'appareil un milliampèremètre et un rhéostat, celui de Bergonié, par exemple. Actuellement M. Gaiffe à Paris, M. Lépine, à Lyon, ont construit d'excellents rhéostats permettant d'utiliser, pour l'électrolyse, le courant d'une station d'électricité. MM. Hélot et Létang, à Rouen, ont aussi imaginé un rhéostat simple que l'on peut fabriquer soi-même. (Voir la description dans la *Revue Internationale de Rhinologie* de Natier, 10 juin 1895.) Pour nous, nous employons simplement six accumulateurs et un réducteur de potentiel calculé de façon à augmenter le courant insensiblement par fractions depuis : milliampère jusqu'à un chiffre maximum de 30 à 40 milliampères environ.

Les électrodes se composeront tantôt de plaques métalliques vernies sur l'une de leurs faces, tantôt de

simples aiguilles d'acier ou de platine que l'on implantera dans les tissus. On a imaginé aussi des pinces électrolytiques dont les deux branches sont isolées au niveau de leur articulation. Enfin, on a également enlevé des tumeurs à l'anse électrolytique, au moyen d'un fil interrompu dans son milieu par une olive minuscule en ivoire.

6° MASSAGE VIBRATOIRE

On sait que Charcot a déjà signalé les heureux effets des vibrations rapides appliquées à quelques maladies du système nerveux. C'est d'un procédé analogue que nous voulons parler maintenant. Tout récemment, M. Garnault, dans la *Médecine Moderne*, appelait l'attention sur la méthode vibratoire inventée par Kellgren et appliquée par Michel Braun, Blondiau, Laker, aux muqueuses des voies aériennes supérieures. Cette méthode a été peu appliquée en France et, à l'instar de Tissier, nous n'aurions garde de nous prononcer sur sa juste valeur.

La technique du massage vibratoire n'est d'ailleurs pas facile. On se sert de tiges métalliques portant à leur extrémité un petit tampon d'ouate aseptique. On anesthésie d'abord la muqueuse à la cocaïne, puis on commence le massage. La durée d'excitation vibratoire est de 1 à 3 secondes sur chaque point. On passe ainsi en revue toutes les régions du nez et du naso-pharynx. Pour produire les vibrations, on replie l'avant-bras sur le bras. Les mouvements doivent se passer dans le pli du coude et résultent de contractions tétaniques des muscles de l'épaule et du bras. Les vibrations doivent être à peine perceptibles. Elles sont très rapides (5 à 20 par seconde), régulières et d'une intensité égale. Pour se former à ce massage, on appuie le coude replié sur une table et l'on produit des vibrations, de telle façon, que sur un verre plein d'eau placé sur la table, on ne fasse

vibrer que la partie centrale du liquide. Garnault a combiné l'électricité avec la méthode vibratoire en reliant la tige avec un appareil à courant continu ou faradique.

On a construit aussi des tiges dans lesquelles les vibrations sont produites directement par un courant électrique. Nous nous servons soit du vibrateur électrique de Seligmann, soit d'un vibrateur monté sur un flexible et actionné par le moteur de Braunschweig.

7° DE L'HYGIÈNE DANS LES AFFECTIONS DU NEZ

Dans la majorité des cas, avant de pratiquer une opération nasale, il est utile de faire laver les fosses nasales à l'aide de solutions antiseptiques, ou de faire priser des poudres désinfectantes, telles que l'aristol ou l'iodol.

Les poudres sont préférables au lavage, car les liquides, en chassant le mucus nasal, enlèvent au nez l'un de ses agents microbicides les plus puissants.

Ces mêmes précautions doivent être prises, *a fortiori*, après tous les traumatismes opératoires de la muqueuse nasale, afin de supprimer toutes les substances toxiques intranasales. On peut, en effet, voir survenir dans le nez, ou à distance sur les amygdales (Ruault, Lermoyez) des accidents résultant de l'absence de précautions hygiéniques post-opératoires.

Chez les sujets prédisposés aux inflammations nasales, il faudra éviter les causes de refroidissement. On devra les mettre à l'abri des milieux chargés de poussières ou de vapeurs irritantes. Le froid aux pieds paraît particulièrement en connexion avec le coryza.

Les lotions froides, les frictions sèches sont autant de moyens d'endurcir le malade et d'éviter les inflammations répétées de la muqueuse nasale.

DEUXIÈME PARTIE

Séméiologie spéciale

Dans cette deuxième partie, nous abordons l'étude du diagnostic des diverses affections nasales. Nous insisterons plus spécialement sur les affections les plus fréquentes, sur celles que le praticien est appelé à rencontrer le plus souvent. Nous glisserons, au contraire, rapidement sur les maladies d'une rareté relative. Chaque chapitre sera suivi de quelques considérations thérapeutiques, d'autant plus détaillées, que nous aurons affaire à des affections plus importantes.

Comme classification, nous avons adopté, à peu de chose près, celle donnée par Mc Bride, dans son récent Traité sur les Affections de la gorge et du nez.

CHAPITRE PREMIER

Rhinites aiguës

A. CORYZA AIGU

Il nous paraît presque superflu de donner ici les signes distinctifs du coryza aigu. Nous savons que certains sujets y sont plus prédisposés que d'autres, et que l'affection varie d'intensité suivant les individus.

Vu la forme du début, vu la contagiosité évidente, nous n'hésitons pas à croire à une affection infectieuse

simple en tout semblable à l'amygdalite infectieuse vulgaire. Bien que l'influence du diplococcus de Hajek ne soit pas absolument démontrée, tout nous porte à croire que le *refroidissement*, si souvent invoqué, n'est que l'occasion favorable à l'infection. Comme le dit Lermoyez, le refroidissement arrête brusquement la sécrétion du mucus nasal, supprimant du même coup le pouvoir bactéricide.

Le début de l'affection est marqué, à quelques exceptions près, par des frissons, de la courbature et de la céphalalgie frontale. La muqueuse nasale devient sèche, mais elle se défend contre les germes qui l'attaquent par une augmentation anormale de sécrétion limpide. Cette hypersécrétion provoque des chatouillements et des éternuements répétés. Les yeux s'injectent et deviennent larmoyants. Le malade se mouche à chaque instant. La muqueuse devient bientôt turgescente et détermine ainsi l'obstruction des fosses nasales. Pendant deux ou trois nuits, le sommeil est pénible, la bouche se dessèche et le malade éprouve au réveil de la sécheresse de la gorge. La tuméfaction de la pituitaire s'étend dans les sinus eux-mêmes, le sinus frontal surtout, et provoque de la tension douloureuse à la racine du nez. Chez les malades porteurs de végétations adénoïdes, celles-ci s'enflamment également, deviennent turgescentes tout comme les tonsilles dans l'amygdalite aiguë.

Quelquefois, l'affection cède et tout rentre dans l'ordre. Mais, si l'infection est plus intense, les sécrétions deviennent muco-purulentes ; c'est que, d'après Lermoyez, la pituitaire a appelé à son aide un second mode de résistance ; aux actes bactéricides se joignent les réactions phagocytaires. Nous entrons dans la période de suppuration. Cette nouvelle phase est plus longue que la première, elle peut durer 8 ou 15 jours. Enfin, dans quelques cas, surviennent des otites sup-

purées par propagation de l'inflammation à la trompe d'Eustache.

Bien qu'il existe des formes abortives de coryza aigu, il sera difficile de confondre cette affection avec le coryza paroxystique à début et disparition rapides. Il en sera de même pour le rhume des foins, qui n'apparaît qu'à une date spéciale de l'année.

Rappelons ici la gravité du *coryza aigu chez les nourrissons*. L'obstruction nasale qui en résulte, compromet l'alimentation et peut mettre la vie en danger.

Traitement. — Au début, on pourra instituer un traitement général : sudation, alcoolature d'aconit, poudre de Dover, esprit de Mindérérus, etc. On pourra aussi conseiller des pédiluves sinapisés.

Comme traitement abortif, Onimus, de Monaco, conseille de humer par les narines du jus de citron, de manière qu'il revienne par l'arrière-gorge. Deux ou trois aspirations de ce genre suffisent généralement.

G. Roux préconise un traitement semblable avec de l'eau de Cologne.

Wunsche, de Dresde, recommande d'inhaler quelques gouttes de chloroforme mentholé à 5 ou 10 o/o.

Schnee prétend avoir obtenu des succès en frappant avec un marteau de caoutchouc la région frontale, ainsi que la racine et la surface externe du nez ; on doit aussi frictionner le nez avec le pouce et l'index.

Hayem conseille de verser quelques gouttes du mélange suivant sur du papier buvard et d'en respirer les vapeurs pendant quelques secondes :

Acide phénique pur.....	5	grammes.
Ammoniaque liquide.....	5	—
Alcool.....	10	—
Eau distillée.....	15	—

Il ne faut pas cependant abuser des inhalations caustiques, car, suivant Moldenhauer, elles favorisent les complications auriculaires.

Autrefois, on conseillait un mélange, à parties égales, de camphre et de sous-nitrate de bismuth. Mais, actuellement, on peut lutter plus avantageusement contre l'obstruction nasale. La cocaïne agit beaucoup plus rapidement. On peut faire priser la poudre suivante :

Chlorhydrate de cocaïne	0 30
Menthol	0 50
Café torréfié et pulvérisé	1 g.
Acide borique	10 g.

L'action de la cocaïne étant rapide, mais de courte durée, le menthol en prolonge les effets. Le café a pour but de rendre la poudre moins impalpable et permet de la priser plus facilement.

Nous recommandons encore une autre formule, ainsi composée :

Menthol	0 50
Chlorhydrate d'ammoniaque ou Salol	2 g.
Acide borique	8 g.

Comme le malade, en raison de l'obstruction nasale, ne peut priser facilement, il fera mieux de prendre un tube de caoutchouc de vingt centimètres de long. Une des extrémités, chargée de poudre, est placée dans la narine, tandis que l'autre est introduite dans la bouche. Il suffit de souffler dans le tube pour lancer la poudre avec force dans la cavité nasale.

Une pulvérisation très courte, d'une solution de cocaïne à 1 ou 2 o/o, donne aussi un très bon résultat, mais il faut se méfier de la toxicité de cette substance. Unna, de Hambourg, recommande une petite pulvérisation de :

Ichtyol	0 50
Ether	àa 50 g.
Alcool	

Avec moins de danger, et cependant avec avantage, on pulvérisera à l'aide du pulvérisateur de Ruault un

mélange composé d'un gramme de menthol pour 30 g. d'huile de vaseline.

Le menthol dilate rapidement les fosses nasales et procure une agréable sensation de fraîcheur.

Le salol, le tanin, l'antipyrine sont certainement inférieurs aux substances que nous venons d'indiquer.

Chez les nouveau-nés, on pourra insuffler dans les narines des poudres au menthol : mais le meilleur résultat est obtenu par l'introduction, dans les narines, d'un petit tube de caoutchouc de 2 à 3 millimètres de diamètre, chaque fois que l'enfant prend le sein.

Des lavages tièdes boriqués seront utiles pendant la période de suppuration. Les sujets prédisposés pourront, suivant Laborde, prévenir le retour du coryza en aspirant chaque matin, par les narines, une solution phéniquée tiède au millième.

B. RHINITE PURULENTE AIGUE

La rhinite purulente aiguë est une affection rare attribuée à une infection blennhoragique directe chez l'adulte, soit par les mains, soit par des mouchoirs souillés. On a prétendu que pareille affection se rencontrait également chez les nouveau-nés, infectés au passage par le même mécanisme qui produit l'ophtalmie. Mais ces cas sont d'une rareté excessive. Bosworth a décrit également la rhinite purulente des enfants au moment de la deuxième dentition. Plus souvent la rhinite est la conséquence d'une maladie générale (rougeole, scarlatine, etc.).

L'affection se caractérise par une sécrétion purulente d'emblée, quelquefois même sanguinolente, donnant lieu à une odeur fétide. Les sinus n'échappent pas d'ailleurs à la suppuration. Toutefois, en présence de tels symptômes, on fera bien d'examiner s'il n'existe pas de corps étranger ou bien des lésions syphilitiques.

On recherchera également s'il ne s'agit pas simplement d'une sinuosite purulente, le plus souvent unilatérale.

Traitement. — Il consiste surtout dans des lavages boriqués suivis d'insufflations de poudres antiseptiques. Moure recommande principalement la douche nasale alcaline et des pulvérisations plus ou moins fréquentes, d'une solution de nitrate d'argent à 10 ou 20 p. 0/0.

Les irrigations nasales sont à rejeter comme dangereuses chez les enfants du premier âge.

Dans tous les cas, on doit être prévenu que l'affection peut devenir chronique et durer souvent plusieurs années.

C. RHINITE FIBRINEUSE

Forme très rare signalée en premier lieu par Henoch, puis par Hartmann, Potter, Raulin, etc. On croyait tout d'abord qu'elle ne sévissait que sur les enfants, mais elle a été ensuite observée également chez l'adulte. Potter prétend qu'elle existe dans une proportion de 2 p. 100 dans les cas de rhinite aiguë. L'affection ne donne pas lieu à des symptômes généraux. Elle détermine une sténose complète des fosses nasales par une membrane d'un blanc jaunâtre qui adhère à la muqueuse. La muqueuse est rouge, tuméfiée et saigne facilement après l'ablation de la membrane. Cette membrane peut siéger sur tous les points de la pituitaire, même sur la cloison. La maladie dure 15 à 20 jours environ. Elle est parfois unilatérale. La gravité est nulle. L'intensité des troubles locaux, l'absence de propagation et de troubles généraux permettent facilement de rejeter la diphtérie. Dans les cas douteux, on pourra d'ailleurs faire des cultures. La membrane ressemble surtout à celle produite par le galvanocautère. Ajoutons, en outre, qu'on a vu la rhinite fibrineuse survenir après des cautérisations nasales.

Traitement. — Enlever la membrane et insuffler des

antiseptiques (aristol, iodoforme) est l'indication naturelle ; mais cela offre peu d'avantage, car la membrane se reforme rapidement. On cherchera à diminuer l'obstruction par la cocaïne ou le menthol ; ou bien on placera à demeure pendant quelques minutes un tampon d'ouate aseptique. Il sera bon de faire des irrigations ou des pulvérisations chaudes d'eau de chaux ou de solutions antiseptiques.

D. DIPHTÉRIE NASALE

Il est très rare d'observer la diphtérie nasale primitive. Celle-ci est ordinairement la propagation de l'affection primitivement localisée au pharynx et au nasopharynx. Les membranes suivent donc une marche envahissante d'arrière en avant, annonçant d'ailleurs leur apparition prochaine par le rejet de mucosités sanieuses, fétides, quelquefois sanguinolentes. Enfin, le malade mouche des membranes et même de véritables exsudats moulés sur les cavités nasales.

Inutile d'insister sur les symptômes généraux ou locaux concomitants, ni même sur l'albuminerie ou sur la coïncidence avec la scarlatine. Tout cela est parfaitement connu de tous. Ajoutons que la recherche du bacille de Löffler tranchera le diagnostic dans les cas douteux et permettra d'éliminer la rhinite fibrineuse.

Par la rhinoscopie antérieure, on observe des membranes grisâtres, soit en îlots disséminés, soit en plaques plus ou moins étendues. La muqueuse nasale est injectée et tuméfiée. A la rhinoscopie postérieure, on retrouve encore les membranes sur le dos du voile ; elles encadrent les choanes et se prolongent sur le pharynx et sur les trompes. Par l'intermédiaire de ces dernières, elles peuvent envahir l'oreille et donner lieu à de graves complications sur cet organe.

La gravité de la diphtérie nasale dépend moins de

l'envahissement même du nez que de l'état général. Des épistaxis graves peuvent assombrir le pronostic.

Traitement. — Comme dans toute manifestation diphtéritique, il faut un traitement général réparateur. Quant au traitement local, il est aussi peu efficace dans cette région que dans les autres. La seule indication est de permettre aux membranes de se détacher. Dans ce but, on fait des irrigations avec de l'eau de chaux ou avec des solutions phéniquées, destinées à désinfecter sur place les membranes non encore éliminées. Tout récemment, Berlioz de Grenoble, a recommandé les badigeonnages de la muqueuse à l'aide du *stérésol*. Quant à la sérothérapie, elle paraît devenir la véritable méthode de choix.

E. RHINITES LIÉES A DIVERSES MALADIES AIGUES

Nous ne nous attarderons pas à établir ici le diagnostic différentiel des rhinites survenant dans le cours de la *rougeole*, de la *scarlatine*, de la *variole*, de la *varicelle*, de la *grippe* et de la *fièvre typhoïde*, ni même de la *rhinite morveuse* caractérisée par le *jetage*. Toutes ces formes s'accompagnent des symptômes typiques de ces diverses affections et il suffit d'être prévenu de la possibilité de cette complication, pour que toute méprise soit impossible.

Néanmoins, on ne négligera pas de pratiquer l'examen rhinoscopique dans ces différentes affections. On se souviendra que la *rougeole* peut se compliquer de catarrhe nasal postérieur susceptible d'envahir les trompes et de déterminer des otites suppurées. Dans ce cas, un traitement antiseptique prophylactique peut rendre de grands services.

Dans la *fièvre typhoïde*, nous n'oublierons pas que des abcès peuvent compliquer la rhinite, comme l'a démontré M. Gouguenheim. Ces lésions peuvent de-

venir ulcéreuses et destructives et, par conséquent, causer dans la suite des désordres graves dans la charpente nasale.

Un coryza intense peut accompagner l'*Erysipèle de la face*. On peut même dire que c'est la règle, car il est admis que le plus souvent le point de départ de l'érysipèle de la face est une petite ulcération intranasale. Cette forme est d'un diagnostic facile. Cependant, dans quelques cas, l'érysipèle peut sévir sur la pituitaire avant d'envahir la face. Ainsi, nous avons publié un cas d'érysipèle ayant débuté par la langue ; l'affection pénétra ensuite dans le nez en arrière par le naso-pharynx et vint enfin s'épanouir en dernier lieu sur la face.

On peut même se demander s'il n'existe pas un coryza érysipélateux pur. P. Tissier, en 1893, affirme l'existence de cette forme nasale primitive. Elle n'est pas douteuse quand elle est confirmée par l'envahissement ultérieur sur la face. Mais il admet aussi l'érysipèle localisé à la pituitaire analogue à l'érysipèle du larynx décrit par Massei.

Voici, d'après Tissier, les symptômes de l'érysipèle intranasal : début fébrile avec frissons, céphalalgie frontale, quelquefois douleur à la nuque, douleurs vives et continues, épistaxis fréquentes : ardeur et sécheresse du nez, enchifrênement absolu ; muco-pus abondant, se concrétant sur les cornets en croûtes adhérentes de couleur foncée ; muqueuse tuméfiée, lie de vin avec quelques ecchymoses. A tout cela, on peut ajouter la recherche du streptocoque de Fehleisen.

Tissier mentionne encore un signe qu'il considère comme pathognomonique, c'est une adénopathie douloureuse qui ne se rencontre dans aucune autre forme de rhinite. La tête du malade est immobile. Les flexions du cou sont impossibles et la palpation de la région cervicale est très douloureuse.

Comme traitement de cette forme, Tissier recommande les lavages au sublimé à 1 gramme pour 5000, et des insufflations de poudre à base de calomel.

CHAPITRE II

Rhinites chroniques simples

Parmi les rhinites chroniques, il en est qui dépendent d'une maladie générale, telles que la syphilis, la tuberculose, etc. Elles seront étudiées dans un chapitre spécial. Il en est d'autres, au contraire, qui paraissent avoir une origine purement nasale. Ce sont celles dont nous allons établir les caractères distinctifs.

Nous engloberons, dans ce chapitre, la rhinite hypertrophique des cornets inférieurs et moyens, la rhinite atrophique et le catarrhe nasal postérieur lié ou non à l'hypertrophie de la tonsille pharyngée.

A. — RHINITE CHRONIQUE SIMPLE ET HYPERTROPHIQUE

La rhinite chronique simple consiste dans une inflammation persistante de la muqueuse, à la suite de coryzas répétés. Elle est caractérisée par de l'enchifrénement, de la gêne nasale. La voix est un peu nasonnée, et l'odorat plus ou moins altéré. On constate que la muqueuse est enflammée, et l'on aperçoit sous le cornet inférieur des sécrétions muco-purulentes très adhérentes. Plus tard, ce catarrhe se complique de lésions hypertrophiques ou atrophiques. Quelquefois, cependant, il disparaît complètement.

Il ne faudra pas confondre cette forme avec les coryzas purulents, provenant d'une suppuration des sinus, et l'on se souviendra que dans les sinusites le pus apparaît dans certains points bien déterminés. Enfin, en

présence d'un processus chronique, on devra toujours chercher, avec le soin le plus minutieux, s'il n'existe pas dans les fosses nasales quelque altération susceptible d'entretenir le catarrhe chronique.

Mais l'inflammation ne se borne pas toujours aux simples lésions que nous venons d'énumérer. Souvent elle provoque, du côté de la muqueuse, un gonflement inflammatoire qui peut aboutir à une hypertrophie parfois considérable. L'hypertrophie peut survenir simultanément sur les cornets inférieurs et sur les cornets moyens ; mais, en général, comme l'hypertrophie est plus souvent localisée à une seule catégorie de cornets, nous décrirons deux formes cliniquement distinctes, suivant qu'il s'agit de la lésion des cornets inférieurs ou des cornets moyens.

1° Rhinite hypertrophique des cornets inférieurs

Cette affection présente des degrés très variables, suivant l'importance de l'hypertrophie. Les symptômes paraissent et disparaissent très facilement, car l'hypertrophie, dans un grand nombre de cas, n'est nullement permanente. On sait que la muqueuse des cornets inférieurs, et même celle du plancher nasal et de la cloison, ont une structure érectile qui permet de grandes variations de volume. Toutefois, dans les cas sérieux d'hypertrophie, l'obstruction tend à persister et le tissu érectile ne joue plus qu'un rôle secondaire.

Dans les cas légers, l'obstruction nasale n'apparaît qu'à certains intervalles. Les troubles sont plus accusés la nuit, et les cavités nasales s'obstruent tantôt d'un côté, tantôt de l'autre, principalement du côté sur lequel on se couche. On a invoqué l'influence de la pesanteur pour expliquer cette particularité. L'affluence sanguine se produirait vers la partie la plus déclive. L'obstruction entraîne des troubles pendant le sommeil : ronflement, insomnies, cauchemars, etc...

Il s'établit en outre une sécrétion muqueuse ou muco-

purulente, et si le méat inférieur est obstrué, les mucosités prennent une direction postérieure. Le malade ne se mouche plus, mais, chaque matin, il éprouve le besoin de déblayer les fosses nasales postérieures. Les mucosités visqueuses et adhérentes pendent sur la face postérieure du voile et déterminent de la toux, de fortes aspirations nasales et même des efforts de vomissement. Les reniflements persistent même dans la journée, au grand désagrément du malade et même des personnes qui l'entourent.

On a bien signalé quelques cas dans lesquels les sécrétions ont une odeur fade plutôt que fétide. Mais lorsqu'il y a fétidité vraie, il faudra songer à d'autres affections, telles que la rhinite atrophique, l'empyème des sinus, les corps étrangers et les lésions syphilitiques du nez.

L'hypertrophie nasale peut produire l'altération de la voix, car les sécrétions passant par la partie postérieure du nez, viennent se dessécher sur le pharynx. Ce dernier perd alors la faculté de s'accommoder facilement avec les sons émis. Le larynx s'impose des contractions plus fortes qui aboutissent à une fatigue rapide et à une difficulté dans l'émission des sons. Il faut ajouter à cela l'influence nuisible de l'air inspiré directement par la bouche. L'hypertrophie des cornets inférieurs détermine souvent des bourdonnements d'oreille et même une diminution marquée de l'ouïe. Tantôt il s'agit d'une compression directe du pavillon de la trompe par une hypertrophie faisant une saillie considérable en dehors des choanes ; tantôt le muco-pus sécrété en permanence provoque un catarrhe de la trompe par propagation.

Si l'hypertrophie produit de l'obstruction, si elle existe et sur le cornet inférieur et sur le cornet moyen, la fonction olfactive est diminuée ou même abolie. Du même coup, la gustation est également altérée.

La pesanteur de tête est un signe fréquent d'obstruction nasale. Cette céphalée a été attribuée en grande partie à l'obstruction des cavités accessoires du nez, du sinus frontal principalement; elle proviendrait de la raréfaction de l'air dans les sinus.

La céphalée entraîne, dans la suite, un certain degré de paresse intellectuelle, même chez les gens les mieux organisés.

Quand l'hypertrophie domine sur l'extrémité antérieure du cornet, elle comble complètement le méat inférieur et obstrue le canal nasal. Il survient alors de *l'épiphora*, on voit même des troubles congestifs se produire du côté de la conjonctive.

Signalons enfin les troubles réflexes qui sont quelquefois même les seuls symptômes de la rhinite hypertrophique. Ce sont des éternuements fréquents résultant de l'excitation de certains points de la muqueuse par la masse hypertrophiée ou par les sécrétions. Tel est le cas dans la forme hypertrophique érectile caractérisée par des alternatives de gonflement et d'affaissement de la muqueuse.

La toux est un symptôme de même ordre. On sait, en effet, que l'excitation de la muqueuse, à l'aide de la sonde, provoque tantôt la toux, tantôt l'éternuement. Depuis la découverte de la cocaïne, on a cherché à localiser exactement la zone d'excitation réflexe. On tend généralement à la reléguer dans le segment postérieur du cornet inférieur ou dans la portion correspondante de la cloison.

Quoiqu'il en soit, lorsqu'il se présente à nous un malade accusant des éternuements, ou même simplement de la toux, nous nous empressons de faire la rhinoscopie avant de pratiquer l'auscultation. Cette toux, d'ailleurs, d'origine nasale, offre cette particularité qu'elle est spasmodique, quinteuse, coqueluchoïde; elle ne s'accompagne d'aucune expectoration. Le dia-

gnostic est de la plus haute importance, car il nous permettra d'obtenir une guérison rapide.

Certains accès d'asthme sont la conséquence de l'hypertrophie des cornets, et il suffira de traiter l'affection nasale pour voir disparaître les troubles dyspnéiques. D'autres troubles, tels que : vomissements, spasmes glottiques, névralgies etc... peuvent être observés; mais nous pensons qu'on en a exagéré l'importance.

L'hypertrophie de la muqueuse peut survenir également à titre de complication d'une autre affection nasale ; on la rencontre, par exemple, dans quelques cas de polypes du nez. Il faut alors, après avoir enlevé tous les polypes, pratiquer l'ablation des extrémités postérieures des cornets pour supprimer l'obstruction nasale. La même remarque s'applique aux cas de végétations adénoïdes compliqués de rhinite hypertrophique.

Ajoutons, en terminant, que l'hypertrophie peut survenir en même temps sur les cornets moyens et renforcer de la sorte tous les symptômes précédemment décrits.

Aspect rhinoscopique. — A la rhinoscopie antérieure, on aperçoit l'extrémité antérieure du cornet inférieur qui, transformée en une masse rougeâtre lisse ou lobulée, comble en grande partie la cavité. A l'aide d'un stylet, on se rendra compte que la masse appartient au cornet inférieur et, par conséquent, qu'il ne s'agit pas d'un polype. Les polypes ont d'ailleurs une coloration grisâtre.

Souvent l'extrémité antérieure du cornet n'est pas augmentée de volume, mais il est impossible de voir, par la cavité nasale, la paroi postérieure du pharynx. Le stylet, introduit dans le méat inférieur, déplace facilement la partie hypertrophiée du cornet. Dans le cas d'hypertrophie non permanente, le stylet produit, par simple pression, un affaissement de la muqueuse comme sur un tissu œdémateux. La cocaïne fait dispa-

raître momentanément l'hypertrophie. Mais, souvent aussi, le stylet et la cocaïne n'agissent d'une façon efficace que sur la partie superficielle de l'hypertrophie, les phénomènes d'érectilité n'intervenant que partiellement. Une fois le chemin déblayé en avant par la cocaïne, on peut voir si l'hypertrophie s'étend jusque sur les parties profondes.

L'hypertrophie, siégeant le long du cornet inférieur, est mamelonnée et forme une série de lobes plus ou moins volumineux que l'on aurait tort de regarder comme du papillôme. Si le cornet moyen participe aussi à l'hypertrophie, il arrive au contact du cornet inférieur et complète ainsi l'obstruction déjà assez marquée du conduit nasal.

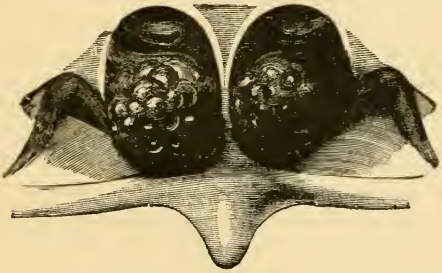

Fig. 88. — Hypertrophie de l'extrémité postérieure des cornets inférieurs (d'après Moure).

On peut déjà voir, par la rhinoscopie antérieure, si les extrémités postérieures des cornets inférieurs font une saillie dans les choanes. On passe la cocaïne seulement dans la partie antérieure des fosses nasales et, en suivant le cornet inférieur, on cherche à voir la paroi postérieure du pharynx. Dans les cas douteux, on fait prononcer « *deux* » plusieurs fois au malade, pour observer les mouvements du voile du palais. Si le dernier plan visible est formé par la masse hypertrophiée du

cornet, les mouvements du voile ne peuvent être observés. Le stylet permet, en outre, de vérifier l'existence de l'hypertrophie postérieure, car si l'on veut contourner avec la pointe l'extrémité postérieure, on éprouve une certaine résistance due à une partie molle flottante.

La rhinoscopie postérieure nous donne alors une certitude absolue en nous permettant de constater à la partie inférieure des choanes, de chaque côté de la cloison, une masse d'aspect œdémateux grisâtre, ou bien rouge et mûriforme. (Fig. 38). Cette masse n'est pas toujours de même diamètre des deux côtés : mais, dans certains cas, nous l'avons vue présenter de chaque côté le volume d'une noix. Dans ces cas, les deux masses débordent dans la cavité naso-pharyngée, elles effacent complètement les choanes et s'adossent l'une à l'autre en masquant le bord postérieur de la cloison. S'il s'agit d'hypertrophie grisâtre lisse, il faut se méfier de l'action de la cocaïne qui fait disparaître rapidement l'hypertrophie et rend, par conséquent, toute intervention impossible.

Outre les lésions que nous avons signalées, nous rencontrons encore dans le méat inférieur une certaine quantité de muco-pus, qui adhère assez intimement à la surface de la muqueuse.

On ne pourra, grâce au stylet, confondre l'hypertrophie de la muqueuse avec les déviations et les crêtes de la cloison. Les végétations adénoïdes ont, en arrière, une implantation spéciale que l'on vérifiera par le toucher. Quant aux papillômes, tumeurs rares du nez, ils ont un aspect grisâtre particulier ; ils saignent facilement au contact de la sonde et diffèrent beaucoup des masses lobulées de la rhinite hypertrophique. Quelques polypes muqueux anciens revêtent aussi l'aspect papillomateux ; on les distingue aisément par leur siège.

En terminant, nous ferons remarquer que cette

hypertrophie des cornets se rapproche beaucoup du tissu des polypes muqueux par sa constitution histologique. L'abondance des vaisseaux lui a fait donner le nom de *Myxangiôme diffus* par notre savant maître le Prof. Renaut, dans l'étude des pièces nombreuses que nous avons fournies au docteur Barbier pour sa thèse inaugurale (Lyon, 1889).

Nous ne pouvons clore ce chapitre sans rappeler que, dans certaines professions, on peut observer des rhinites chroniques dont le pronostic varie avec la cause. Moure signale ainsi des rhinites chez les ouvriers employés à la fabrication du bichromate de potasse, de l'arsenic, de la chaux, ainsi que chez ceux qui sont exposés aux vapeurs de chlorure de zinc, de phosphore, de mercure. Le tabac à priser est conseillé dans ces cas à titre de traitement prophylactique.

Traitement. — Le traitement diffère suivant que nous avons à traiter une hypertrophie antérieure ou postérieure. Dans tous les cas, le traitement local est le seul efficace.

Les irrigations à l'aide de solutions de chlorure de sodium, d'acide borique, de bicarbonate de soude, etc., sont simplement palliatives et utiles dans les cas où l'hypertrophie fait défaut. Dans ces cas, les Maîtres viennois conseillent des badigeonnages de la muqueuse avec du nitrate d'argent à 1 ou 3 o/o.

Les prises de menthol et acide borique, les inhalations de chlorhydrate d'ammoniaque naissant, les pulvérisations d'huile de vaseline mentholée à 1/30 pourront procurer un soulagement en diminuant pour quelques instants l'obstruction nasale.

Nous obtiendrons des effets plus certains avec les applications caustiques. Citons, en première ligne, le *nitrate d'argent*, fondu sur le porte-nitrate de Schrötter. Cet instrument permet de localiser d'une façon précise l'action du caustique. Moure recommande, de son côté,

le chlorure de zinc. On pourra aussi employer les bougies médicamenteuses de gélatine à la glycérine.

Le caustique le plus usité est l'*acide chromique*, sur l'emploi duquel nous avons déjà attiré l'attention.

Nous avons un autre caustique très énergique dans l'*acide trichloracétique*, recommandé par von Stein, puis par Ehrmann. Cet acide est plus énergique que l'acide chromique ; il localise mieux son action et ne donne lieu à aucune réaction inflammatoire. Cholewa, de Berlin, a fait construire des tiges terminées en chas d'aiguille. A l'extrémité, on fixe un cristal de cet acide, puis on chauffe la tige légèrement au-dessus d'une lampe. Pour les hypertrophies molles, Mounier conseille des attouchements au perchlorure de fer, dissous dans une ou trois parties d'eau.

On a conseillé le *tubage nasal*. On peut, à la rigueur, commencer la dilatation par les tiges de laminaria ou par les éponges préparées ou même avec des lames de celluloïd ; mais le tubage a une action plus durable. On le pratique soit à l'aide de sondes pleines en gomme, soit à l'aide de tubes en caoutchouc ou en métal. La méthode du tubage nasal a été proposée par Goodwillie (1890) et, tout récemment, par Petter et J. Gibbons. Ce dernier auteur a fait construire un jeu de tubes dont la section est plus haute que large. Les tubes sont perforés suivant la longueur d'une infinité de petits trous pour ne pas isoler complètement l'air inspiré du contact de la muqueuse nasale. Ils peuvent être laissés à demeure, grâce à leur extrémité antérieure recourbée.

Nous arrivons maintenant aux méthodes destructives par les procédés électriques. En premier lieu, signalons l'*électrolyse* que l'on peut appliquer soit à l'aide de plaques métalliques isolées sur une de leurs faces (Garigou-Désarènes), soit à l'aide d'aiguilles implantées dans l'épaisseur des tissus (Miot). Le procédé des ai-

guilles nous parait supérieur à celui des plaques. Nous le décrirons plus loin à propos de la déviation de la cloison.

La *méthode galvanocaustique* est ici le procédé de choix. C'est le plus rapide et le moins douloureux. Nous lui donnons la préférence. Si l'hypertrophie est modérée et sessile, on se contentera de raies de feu à l'aide du couteau galvanocaustique que l'on promènera d'avant en arrière sur la face interne du cornet et sur sa face inférieure. Grâce à la cocaïne ces cautérisations ne provoquent pas la moindre douleur. L'hémorragie n'est pas à craindre, à la condition de tenir le cautère à une température modérée; elle est plus facilement provoquée par une introduction maladroite du cautère. Il faut environ dix ou douze jours pour permettre à l'eschare de tomber, avant de faire une seconde cautérisation.

Cependant, depuis quelque temps, nous pensons que la destruction par l'électrolyse à l'aide d'aiguilles est supérieure à la méthode que nous venons de décrire. Nous trouvons qu'elle donne plus rapidement un résultat définitif, une ou deux séances suffisent pour obtenir la guérison. Cette méthode nous paraît préférable surtout dans les formes lisses, rétractiles plus encore que dans les formes plypoïdes ou framboisées. L'électrolyse, à notre avis, doit être la méthode de choix dans ces cas où l'anse ne peut être facilement appliquée et où l'on ne peut avoir recours qu'aux cautérisations linéaires.

Quand l'hypertrophie est nettement lobulée, il ne faut pas se contenter de simples cautérisations linéaires; il faut recourir à l'anse galvanocaustique. On saisit d'abord l'extrémité antérieure saillante du cornet et on la coupe lentement en ne chauffant le fil que par petits coups répétés sur l'interrupteur. On opère en effet, ici, sur un tissu érectile qui saignerait abondamment par

une section trop rapide. On saisit ensuite successivement dans l'anse, toutes les parties lobulées du bord interne et de la face inférieure du cornet. A ce niveau les lobules sont moins saillants, aussi, avant de resserrer l'anse, on devra appuyer deux ou trois fois sur l'interrupteur pour permettre au fil de mordre dans le tissu. Toutes les parcelles que l'on retire ainsi du cornet, se recroquevillent immédiatement du côté de la section ; la surface opposée a un aspect mûriforme ou bien annelé. Nous savons que quelques médecins pratiquent cette ablation à l'anse froide ; mais alors les risques d'hémorragie sont plus importants et l'opération ne peut se faire absolument sans douleur. Il faut, comme le recommande Lermoyez, ne pas léser en avant l'apophyse lacrymale du cornet inférieur pour prévenir l'épiphora par oblitération du canal lacrymal.

Mais si l'ablation des hypertrophies du cornet inférieur est facile lorsqu'il s'agit de la partie antérieure ou moyenne du cornet, il n'en est plus de même pour l'hypertrophie de l'extrémité postérieure. Ici, il faut procéder avec adresse; on se formera néanmoins assez vite au manuel opératoire, si l'on veut bien suivre nos indications. Comme il existe des hypertrophies même considérables qui sont susceptibles de s'effacer rapidement sous l'influence de la cocaïne, on devra tout préparer d'avance pour opérer de suite après l'introduction du porte-ouate chargé de cocaïne.

Nous badigeonnerons d'abord le conduit nasal, nous réservant seulement de toucher l'extrémité postérieure à la dernière minute. La partie antérieure du nez est alors mieux anesthésiée que la partie postérieure et l'on peut plus aisément porter l'anse sur l'extrémité postérieure.

Le plus souvent l'extrémité postérieure hypertrophiée n'est pas rétractile et l'opération pourra être menée moins rapidement. On pourra d'ailleurs, quelques jours

avant l'opération, se rendre compte du mode de réaction du cornet sous l'influence de la cocaïne.

Si l'on veut réussir dans l'application de l'anse en arrière des cornets, il faut savoir que l'extrémité postérieure n'est pas toujours visible par la rhinoscopie antérieure et que la vue ne sera presque d'aucun secours dans ce cas. On devra donner à l'anse une légère courbure pour lui permettre de s'accrocher sur l'extrémité postérieure. Inutile d'employer des fils d'acier faisant ressort, il sont plus gênants qu'avantageux. D'ailleurs, si l'on ne réussit pas à la première introduction, ils passent à l'état de fil recuit, qui est précisément celui que nous préférons. En outre, comme l'extrémité postérieure du cornet est tantôt plus grosse en haut ou en bas ou dans la direction même du cornet, le fil recuit pourra prendre toutes les inclinaisons exigées par ces diverses positions.

Pour bien saisir la partie malade, on glissera l'anse le long du bord interne du cornet inférieur, plus haut ou plus bas suivant les cas. Arrivé en arrière on sent que l'instrument perd son point d'appui ; on incline alors l'anse un peu en dehors et on la ramème légèrement en avant, On éprouve à ce moment une résistance. Aussitôt, sans traction sur l'anse, on donne un petit coup sur l'interrupteur pour que le fil morde dans les tissus, puis on resserre l'anse d'un seul coup et la tumeur est solidement saisie. Il n'est plus possible de retirer l'instrument sans faire intervenir le courant. On procède par petits coups saccadés sur l'interrupteur en ayant soin de ne pas dépasser le rouge sombre, ce qui s'obtient facilement au moyen du rhéostat. Une section au rouge blanc serait beaucoup plus rapide, l'opération serait plus brillante, mais elle entrainerait fatalement une hémorragie, la section portant sur un organe riche en vaisseaux sanguins. La section terminée, toute résistance cède et on ramène au bout de l'anse la partie

hypertrophiée. Dans quelques cas, la portion sectionnée tombe dans le naso-pharynx pour être ensuite rejetée par la bouche.

Si l'extrémité postérieure est très volumineuse, il faudra la sectionner en plusieurs fois. On peut avoir beaucoup de peine à entamer une masse volumineuse et arrondie, mais la première brêche faite, le reste s'enlève facilement.

Dans certains cas, l'état plus ou moins dévié de la cloison empêche de charger la queue du cornet sur l'anse ; on glisse alors une anse froide par la narine, et la partie hypertrophiée est chargée sur le fil au moyen de l'index introduit par la bouche jusque dans le naso-pharynx.

Ordinairement l'hémorragie est peu abondante au moment de l'opération, mais l'hémorragie secondaire, quelques heures après, est assez fréquente sans être grave. Pour l'éviter, dès que l'opération est terminée, nous insufflons par la narine de l'europhène, parfois même nous introduisons dans la fosse nasale, le long du cornet inférieur un long tampon de coton à l'acide phénique ou à la pyrazoline qui s'avance jusqu'à l'entrée du naso-pharynx. Ce tamponnement suffit presque toujours, il ne doit être enlevé que quarante-huit heures après l'opération. Nous n'opérons jamais les deux côtés le même jour pour éviter le tamponnement simultané des deux fosses nasales.

Cozzolino considère l'acide trichloracétique comme un agent hémostatique de premier ordre. Il se sert soit de tampons imbibés d'une solution à 1 o/o, soit d'ouate préparée à l'acide trichloracétique. Le coton à la ferripyrine nous parait plus efficace.

Nous avons rencontré plusieurs cas dans lesquels l'extrémité postérieure des cornets, tout en obstruant continuellement les fosses nasales, était si sensible à la cocaïne qu'il était impossible d'intervenir à l'anse. Dans

ces cas, nous nous servons du miroir abaisse-langue de Voltolini, et après avoir anesthésié la face antérieure du voile du palais, nous introduisons un couteau galvanocaustique recourbé dans le naso-pharynx. Nous guidant alors sur le miroir, nous allons détruire directement au feu l'extrémité des cornets. Cette méthode est délicate dans son application, elle est plus longue mais elle nous a donné de très beaux résultats, Dans les premières années, nous appliquions le releveur du voile pour cette opération, mais nous l'avons vite abandonné, le trouvant plus encombrant qu'utile.

Lorsque nous ne plaçons pas de tampon de coton après l'opération, nous recommandons au malade de priser souvent de l'europhène et au besoin en cas d'hémorragie, d'aspirer par le nez de l'eau de Pagliari. Nous n'avons jamais eu à intervenir avec la sonde de Belloc. On devra prendre des précautions antiseptiques, pendant huit ou dix jours. Jamais nous n'avons remarqué de complications post-opératoires comme celles signalées par Lermoyez et par Ruault après les opérations nasales.

L'opération terminée, le malade est définitivement guéri, nous n'avons pas observé la moindre récidive. Bien entendu, on ne devra opérer que les cas dans lesquels il existe une véritable obstruction nasale entraînant des désordres sérieux (1).

2° *Hypertrophie des Cornets moyens (Maladie ethmoïdale)*

Nous l'avons dit précédemment, l'hypertrophie des cornets moyens se rencontre avec celle des cornets in-

(1) Dans un récent numero des *Archives internationales de Laryngologie*, Hélot déclare qu'il préfère de beaucoup l'électrolyse à l'anse galvanique pour la réduction des queues de cornets. L'hémorragie, à son dire, serait évitée par cette méthode.

férieurs; mais elle peut aussi exister d'une façon indépendante. C'est même le cas le plus fréquent. Nous avons souvent rencontré cette affection chez les vieux priseurs; mais le tabac est loin d'en être l'unique cause. D'ailleurs l'étiologie est fort obscure.

Le malade se plaint de sécheresse des fosses nasales. Les sécrétions sont moins abondantes et difficilement expulsées. Par contre, il s'établit un écoulement anormal des sécrétions du côté du naso-pharynx et l'on sait combien ces mucosités visqueuses adhérentes en arrière sont gênantes pour le malade, principalement au réveil.

Ici l'obstruction nasale est peu marquée; il n'est même pas rare de voir la muqueuse du cornet inférieur plus affaissée qu'à l'état normal. Macdonald a fait de cet affaissement du tissu érectile du cornet inférieur, une maladie spéciale qui entraînerait fatalement la laryngite et la pharyngite sèches. Ce n'est là, certainement, qu'un des stades de la rhinite chronique.

L'hypertrophie du cornet moyen atteint parfois un tel degré qu'elle peut effacer le méat moyen et la fente olfactive et compromettre de ce chef l'olfaction. L'anosmie est quelquefois l'unique symptôme, comme il nous a été donné de l'observer.

Les symptômes réflexes ne sont également pas rares. Nous avons vu un malade chez lequel il survenait des vomissements au commencement de chaque repas. Ces vomissements disparurent après la suppression de la partie hypertrophiée.

A l'examen, on constate une hypertrophie volumineuse de l'extrémité antérieure du cornet moyen. Tantôt la muqueuse est pendante, flottante à la façon d'un battant de cloche, simulant en quelque sorte, un polype muqueux; tantôt, au contraire, l'extrémité antérieure du cornet est étalée, et présente une surface d'aspect vernissé, sur laquelle siègent des plaques de

mucus desséché. Ces plaques se détachent facilement en une seule masse, à l'aide du stylet ; néanmoins, en les détachant, on provoque facilement un peu d'hémorragie. Le revêtement muqueux à surface desséchée, paraît mobile sur la tête volumineuse du cornet et la sonde lui imprime des mouvements de latéralité, comme si la muqueuse glissait sur une bourse séreuse sous-jacente. Dans ces cas, c'est le squelette même du cornet qui a fourni matière principale à l'hypertrophie par sa transformation ampullaire ; on peut s'en convaincre à l'aide du stylet. Parfois cette dilatation ampullaire atteint un volume considérable. Nous avons observé deux cas dans lesquels la bulle osseuse ainsi formée obstruait complètement la fosse nasale. Nous avons dû enlever la plus grande partie de la coque osseuse au moyen de l'anse galvanique. Toutefois, on doit être prévenu qu'une tumeur semblable peut être formée par la dilatation de la bulle ethmoïdale ; alors, le cornet moyen est rejeté en dedans contre la cloison, il est masqué en totalité par la bulle dilatée. Ce fait est important à connaître, car si l'on tentait de réséquer, cette tumeur ampullaire, on provoquerait une suppuration de la totalité de la masse ethmoïdale. Un examen attentif et l'exploration au stylet permettront d'éviter cette erreur.

L'hypertrophie du cornet moyen tout comme celle du cornet inférieur peut coïncider avec de véritables polypes muqueux. On rencontre aussi parfois des caries localisées du cornet moyen ou bien de la suppuration des cellules ethmoïdales. Ajoutons enfin que l'hypertrophie postérieure du cornet moyen est une exception.

En résumé, les signes principaux de cette affection sont faciles à reconnaître. On distinguera sans peine les polypes muqueux indépendants du cornet, soit par la sonde, soit par l'intervention.

Mais le point délicat à trancher, c'est la nature même de ces lésions du cornet moyen. Il est souvent difficile de dire quelle est la limite de la lésion et nous croyons, avec Bosworth (New-York, Méd. 1891) que les cellules ethmoïdales ne sont pas étrangères à la production de cette forme d'hypertrophie. Bosworth a englobé toutes les altérations de ce genre dans un cadre unique, *la maladie ethmoïdale* dont il décrit cinq types. Mais on peut les ramener à trois types principaux que souvent l'intervention seule permettra de diagnostiquer.

Le premier type c'est l'hypertrophie simple ou dégé nérescence myxomateuse, affection purement inflammatoire qui peut exister seule ou bien coïncider avec une sinusite ethmoïdale. C'est une inflammation née sous la dépendance de l'ethmoïdite.

Le second type est celui des ethmoïdites purulentes avec hypertrophie du cornet, polypes du nez et parfois sinusite maxillaire. Enfin, le troisième type concerne l'hypertrophie du cornet, caractérisée par la présence de polypes intracellulaires avec ou sans suppuration des cellules ethmoïdales.

Si l'on veut bien y réfléchir, tous ces types nous sont cliniquement connus. En présence d'une hypertrophie du cornet moyen, nous devons donc songer à toutes les lésions qui peuvent accompagner cette affection. Nous apporterons la plus grande attention aux suppurations qui se feront jour, soit dans le méat moyen, soit à la face supéro-interne du cornet moyen. L'ablation de la tête du cornet sera le plus souvent indispensable non-seulement pour le traitement, mais encore pour compléter le diagnostic, surtout dans les formes dites à polypes intracellulaires.

On ne saurait trop s'attacher à l'étude précise de ces lésions si importantes qui troublent l'existence des malades pendant de longues années et qui, cependant, sont parfois susceptibles d'être guéries rapidement.

Nous avons empiété légèrement ici sur le chapitre des ethmoïdites, forcé par les exigences de la clinique.

Plus tard, nous reviendrons avec plus de détails sur les sinusites ethmoïdales proprement dites.

Traitement. — Les injections détersives ou autres, ne donnent pas le moindre résultat. Une intervention active est indispensable.

La première indication est d'extraire la partie saillante du cornet. S'il s'agit d'une simple dégénérescence myxomateuse, on l'enlèvera à l'aide de l'anse galvanique, en ne portant le fil qu'au rouge sombre et en procédant lentement avec des interruptions fréquentes. C'est le seul moyen d'éviter une hémorragie. Cette simple ablation peut suffire, mais, dans quelques cas, il faut enlever la tête du cornet et ouvrir ensuite les cellules, siège de la suppuration. S'il existe une suppuration du sinus maxillaire, il faudra la traiter par un moyen approprié.

L'ablation de la tête du cornet peut aussi se faire à l'aide de pinces coupantes; mais l'anse galvanique est préférable. Dans les cas de polypes intra ou extracellulaires, on procédera à l'ablation de toutes ces productions anormales; il en sera de même des séquestres existant dans quelques circonstances.

Dans les formes moins compliquées, on se servira avec avantage des fraises ou des petits trépans employés par les dentistes. Nous nous servons ordinairement d'un cautère électrique pointu et résistant avec lequel nous ouvrons une large voie dans la tête du cornet. Cette intervention répétée plusieurs fois nous a donné des résultats surprenants, elle réduit assez vite la tête du cornet à ses dimensions normales. L'hémorragie, si elle survient, est arrêtée par les moyens déjà décrits.

Il faut se souvenir que toutes ces interventions se passent dans une région dangereuse. Si l'on se sert de

curettes, il ne faudra les porter du côté de la voûte nasale qu'avec une prudence extrême. Des méningites et des abcès du cerveau ont été cités comme résultant d'interventions de ce genre. La recherche d'une guérison trop radicale, peut être fort préjudiciable au malade. L'antisepsie la plus minutieuse, doit être observée à la suite de ces diverses opérations.

B. CATARRHE NASAL POSTÉRIEUR

Cette affection mérite une mention spéciale, bien qu'elle ne soit souvent que la conséquence d'une autre affection nasale ou pharyngée. Comme il existe une forme primitive, on doit savoir la reconnaître pour la traiter d'une façon efficace.

On observera ce catarrhe chronique à la suite d'inflammations répétées, ou bien sous l'influence de causes irritantes, telles que les poussières, le tabac, l'alcool, etc. Ce catarrhe peut tenir à une lésion locale; il peut être la conséquence d'une obstruction nasale ou d'une atrophie des cornets. Dans le cas d'obstruction, les mucosités s'accumulent en arrière; dans le cas d'atrophie, l'air inspiré perdant le bénéfice ordinaire de son passage dans le nez, vient dessécher brutalement la muqueuse de la voûte naso-pharyngée et transformer le mucus en masses concrètes et adhérentes.

En somme, nous reconnaissons avec Woakes que toutes les affections nasales peuvent engendrer le catarrhe nasal postérieur.

Quelle que soit la cause première, le résultat est le même. Au réveil, le malade est pris d'un besoin de tousser; il fait des efforts d'expectoration, il inspire fortement à plusieurs reprises par le nez pour détacher les mucosités du naso-pharynx qui se sont accumulées et desséchées pendant le sommeil. Bientôt ces mucosités incomplètement détachées viennent s'accoler au dos du

voile du palais, provoquent des réflexes de la déglutition et même des vomissements. Ces efforts nombreux permettent enfin d'éliminer des filaments muco-purulents visqueux et très consistants. Quelquefois même, on y trouve des stries sanguines provenant des efforts d'expulsion.

La toilette naso-pharyngée terminée, tout rentre dans l'ordre ; mais il n'est pas rare de voir les mêmes symptômes se reproduire, surtout à l'occasion des changements brusques de température.

Quand l'affection a duré longtemps, on voit survenir des troubles de l'ouïe : bruissements, bourdonnements, dureté d'oreille, tous symptômes résultant de la propagation de l'inflammation aux trompes d'Eustache.

A l'examen, on cherchera s'il existe quelque affection nasale primitive, sans oublier qu'une sinusite sphénoïdale peut parfaitement simuler le catarrhe nasal postérieur. Tout d'abord, le malade atteint de catarrhe naso-pharyngé ne se présente jamais à nous que pour une maladie de la gorge ; mais ce qui frappe dès que l'on place l'abaisse-langue, c'est l'aspect typique de la paroi postérieure du pharynx. Cette paroi est sèche, vernissée comme si elle avait été frottée avec un linge. Dans quelques points, plus spécialement en haut, on aperçoit des traînées de muco-pus descendant du cavum. Cet aspect du pharynx est tout à fait pathognomonique du catarrhe naso-pharyngé et doit de suite nous engager à pratiquer la rhinoscopie postérieure.

Que l'affection soit primitive ou secondaire, on constate l'existence de mucosités épaisses tapissant la voûte, les fossettes de Rosenmüller ainsi que les choanes. Dans quelques cas, on n'aperçoit rien, les mucosités ayant été éliminées avant l'examen. Souvent la glande de Luschka est épaissie et tapissée de croûtes desséchées. Ces croûtes enlevées, on remarque alors au centre une sorte d'orifice qui, d'après Tornwaldt, con-

duirait dans la bourse pharyngée. Cette bourse n'est que le simple adossement médian de deux lobes de la glande de Luschka. comme l'a démontré Raugé. Sans doute on a observé des tumeurs kystiques à ce niveau, nous avons opéré plusieurs cas de ce genre ; ce sont des kystes accidentels développés aux dépens de l'amygdale de Luschka et nullement des dilatations kystiques de la prétendue bourse pharyngée.

Sans vouloir entrer dans une description plus détaillée, nous devons cependant signaler les cas dans lesquels surviennent des troubles laryngés, raucité de la voix et même aphonie complète au réveil. Après le sommeil, les cordes vocales sont chargées de mucosités desséchées qui sont éliminées par quelques efforts de toux. La voix revient alors, mais elle est rauque en permanence. Luc a déjà signalé une forme de laryngite sèche analogue dans l'ozène, dans son travail sur l'*Ozène trachéal*. Mais, d'après de nombreux faits que nous avons certainement tous observés, il existe aussi une laryngite sèche relevant du catarrhe nasal postérieur sans trace d'ozène. Cette variété de coryza avec laryngite sèche sans ozène, sans atrophie des cornets, est caractéristique, et nous sommes heureux de voir que Macdonald soutient la même opinion que nous, Dans son chapitre sur la *Rhinite sèche simple,* il décrit parfaitement les croûtes laryngées descendant jusque sur les parois de la trachée. Ruault voit, dans ce cas, une rhinite atrophiante dont l'ozène n'existe pas encore ou a déjà disparu. Tel n'est point notre avis, les cas que nous avons observés n'ayant aucun rapport avec la rhinite atrophique ordinaire, coïncidant avec l'ozène.

Rappelons enfin que le catarrhe nasopharyngé peut résulter, chez l'adulte, de végétations adénoïdes à régression incomplète. Ces cas sont néanmoins relativement rares.

Traitement. — En premier lieu, nous supprimerons

les causes plus ou moins éloignées. Quant au catarrhe lui même, on le combattra par des irrigations nasales antérieures et postérieures, par des pulvérisations sulfureuses. On a vanté aussi les insufflations astringentes. Le véritable traitement consiste dans le badigeonnage de la voûte avec un pinceau trempé dans une solution de nitrate d'argent à 1/10 ou de chlorure de zinc à 1/30. On peut aussi badigeonner à la teinture d'iode ou mieux au nitrate d'argent fondu sur une tige. L'eau oxygénée à 12 volumes paraît aussi agir efficacement. L'acide trichloracétique et le galvanocautère sont excellents dans le cas de catarrhe de la bourse pharyngée. Si cependant l'affection se prolonge, il faudra intervenir soit avec une curette en cuiller, soit avec la curette annulaire destinée aux végétations adénoïdes.

C. Rhinite atrophique, — Ozène

La maladie dont nous allons nous occuper mérite une attention particulière; car elle est très tenace et joue souvent un rôle néfaste dans la vie du malheureux qui en est atteint.

Nous ne voulons pas dire que *Rhinite atrophique* et *Ozène* soient synonymes. Nous avons déjà dit qu'il pouvait exister des rhinites plus ou moins atrophiques sans ozène. Tout récemment, Tissier a soutenu cette même opinion. Mais il existe aussi des ozènes n'ayant aucune parenté avec la rhinite atrophique.

Nous allons établir ici les caractères propres à la rhinite ozéneuse atrophique, vulgairement connue sous le nom de *punaisie*, à cause de l'analogie de l'odeur avec celle de la punaise écrasée. La fétidité provient-elle de ferments spéciaux, de germes particuliers (coccobacille de Lœwvenberg), de dégénérescence des particules graisseuses, etc.? C'est un point que nous n'aborderons pas, l'accord étant loin d'être établi à cet égard. La fétidité est un signe caractéristique pour ainsi dire,

et, avec un peu d'habitude, on pourra la distinguer de celle due aux lésions tertiaires ou à la rhinite dite *caséeuse*.

Nous rencontrons cette affection surtout chez des fillettes de 7 à 12 ans, et, plus tard, nous constatons une recrudescence de la fétidité pendant les règles. Les garçons sont plus rarement atteints. Il est probable que, chez les enfants plus jeunes, les fosses nasales sont encore trop étroites pour la production de l'ozène.

On s'aperçoit du début de la maladie à l'haleine fétide dégagée par le malade. Cette odeur fade et pénétrante se perçoit à distance et l'enfant devient un objet de répulsion pour ses camarades. L'odeur est parfois capable d'infecter une chambre tout entière.

Nous chercherons en vain dans les antécédents la scrofule et la syphilis (cette dernière a été souvent incriminée), car la maladie frappe également les sujets les plus sains en apparence. L'aspect du nez n'est pas caractéristique et, s'il est vrai que l'on constate fréquemment le nez camus *en selle anglaise*, il est aussi certain que, dans nombre de cas. le nez a une forme normale. Dans quelques cas, les ailes du nez sont étalées et la charpente osseuse offre plus d'ampleur.

L'anosmie n'est pas un signe constant ; elle ne survient que lorsque les cellules olfactives ont été étouffées par le processus attribué par Göttstein à une véritable cirrhose.

Le malade reste quelquefois trois ou quatre jours sans se moucher, puis subitement, après queiques efforts, il élimine des croûtes volumineuses verdâtres ou brunes, très fétides, qui semblent moulées sur les fosses nasales. La difficulté de se moucher provient de la sécheresse nasale, conséquence de l'atrophie glandulaire et de la dilatation exagérée de la cavité, cette dilatation abaissant considérablement la pression de l'air expiré par les narines. (Zaufal).

Des complications du côté de l'oreille et du côté de l'appareil oculaire peuvent compliquer la situation. On a signalé aussi de la céphalée et surtout l'hypocondrie à cause de la situation sociale créée au malade par cette terrible infirmité. Des troubles de la voix se greffent encore dans quelques cas, par propagation de l'affection jusque dans la trachée.

A l'examen, ce qui frappe au premier abord, c'est que rien n'arrête le regard. On plonge d'emblée jusqu'au pharynx, on peut même apercevoir l'orifice des trompes, voire même la face antérieure du sphénoïde. Cette largeur exagérée des fosses nasales résulte de l'atrophie de la muqueuse des cornets inférieurs et moyens. Cependant, on voit des cas d'atrophie unilatérale ainsi que des cas dans lesquels les cornets moyens sont indemnes. Souvent la cavité nasale apparaît comme une vaste voûte ogivale presque lisse, tapissée en haut et en arrière de croûtes verdâtres étendues et adhérentes. L'ablation des croûtes au stylet peut provoquer un peu d'hémorragie, mais il faut bien savoir que la rhinite ozéneuse vraie n'est jamais caractérisée par des ulcérations nasales. Le cornet inférieur réduit au minimum, n'apparaît plus que comme une petite crête à peine saillante sur la paroi externe.

Gottstein, Moure et d'autres encore, croient que la rhinite atrophique est le second stade d'une affection débutant par une hypertrophie de la muqueuse. Nous reconnaissons avoir observé quelques cas d'ozène avec hypertrophie des cornets, mais nous n'avons pu les suivre assez longtemps pour constater une atrophie secondaire. La largeur exagérée des cavités reste néanmoins la caractéristique de la rhinite ozéneuse.

A la rhinoscopie postérieure, on voit aussi des croûtes siégeant à la voûte, sur le pourtour des choanes et dans le voisinage des éminences tubaires. Parfois l'examen laryngoscopique décèle des cordes vocales sèches re-

couvertes de croûtes, on en constate aussi dans la trachée (ozène trachéal de Luc).

Tous ces signes sont nets et précis, néanmoins, il ne faudrait pas confondre cette affection avec la rhinite sèche simple sans ozène, dans laquelle la dilatation des cavités fait défaut, et qui présente des croûtes desséchées localisées principalement dans le naso-pharynx.

L'ozène dû aux lésions syphilitiques tertiaires a une fétidité spéciale. Il n'est pas rare de voir le nez étalé pour ainsi dire, à sa racine ; puis, la cavité nasale, loin d'être largement ouverte, est comblée, en grande partie, par un gonflement en masse de la muqueuse de la cloison, des cornets et du plancher. On peut à peine introduire un stylet. Dans d'autres cas, la narine est obstruée par des croûtes irrégulières, jaunâtres, qui masquent de vastes ulcérations siégeant de préférence sur la cloison osseuse.

Le lupus primitif des fosses nasales est souvent difficile à reconnaître ainsi que les rhinites tuberculeuses, mais l'examen microscopique lèvera facilement tous les doutes.

Nous n'insisterons pas sur le diagnostic avec l'ozène relevant d'empyème des cavités accessoires ; mais nous ferons remarquer que Michel a, bien à tort, prétendu que l'ozène atrophique était la conséquence de la suppuration des cellules ethmoïdales ou du sinus sphénoïdal.

Nous n'admettons pas davantage l'opinion de quelques auteurs, Gründwald, par exemple, qui prétendent que l'ozène provient toujours d'une nécrose plus ou moins cachée.

Il faut encore signaler l'ozène qui accompagne les corps étrangers et les rhinolithes. Nous avons vu aussi des tumeurs nasales bénignes déterminer de la fétidité des sécrétions.

Nous ne devons pas, enfin, passer sous silence le

coryza caséeux, caractérisé par la présence des sécrétions solidifiées sous forme de magma fétide de cellules épithéliales et de substances grasses décomposées. La fétidité est plus repoussante encore que celle de l'ozène atrophique. Nous en avons observé quatre cas, dont l'un était causé par un myxangiôme, deux autres par des empyèmes du sinus maxillaire, et le dernier par un corps étranger ancien. Duplay, Cozzolíno, Wagnier, Natier, Masséi et Moure, en font une entité morbide. Nous serions plutôt de l'avis de Potiquet et de Beausoleil, qui en font l'expression symptomatique d'une autre affection nasale.

Traitement. — Si le traitement est presque toujours couronné de succès dans l'ozène symptomatique, il n'en est plus de même dans l'ozène atrophique dont la cause reste encore inconnue. Nous n'avons plus ici qu'à chercher le moyen de pallier l'affection. Nous ne croyons pas qu'on puisse obtenir la guérison complète. Nous devons savoir que cette affection durera jusqu'à l'âge de 40 ou 50 ans, puis qu'elle disparaîtra dans la dernière période de l'existence. Nous avons abservé, cependant, deux cas dans lesquels la fétidité avait cessé spontanément de 20 à 30 ans.

Comme nous ne pouvons presque rien pour rendre aux cornets leur volume primitif, il faut trouver le moyen de détacher facilement les croûtes pour supprimer la fétidité.

Nous faisons pratiquer, matin et soir, de larges lavages de 1 à 5 litres d'eau tiède contenant, par litre, une cuillerée à soupe de sel de cuisine ou d'acide borique. Cozzolino remplace maintenant l'acide borique par la *microcidine* (naphtolate de soude) de Berlioz, en solution à 1 o/o ou 1/2 o/o. C'est un antiseptique beaucoup plus puissant, mais moins bien toléré par le malade. Dix minutes avant chaque lavage, nous faisons insuffler dans les deux narines la poudre suivante :

Menthol	0,50
Chlorhydrate d'ammoniaque	2 gr.
Acide borique	8 gr.

L'insufflation peut être aussi remplacée par une pulvérisation de vaseline au menthol à 1 sur 30, avec le pulvérisateur de Ruault.

Cette insufflation et cette pulvérisation ont pour but de provoquer une sécrétion exagérée de la muqueuse nasale, pour permettre aux croûtes de se détacher plus facilement.

Après le lavage, comme modificateur de la muqueuse, nous faisons priser deux fois par jour, une pincée de la prise suivante, qui nous a été indiquée par notre maître, le professeur Renaut :

Talc	10 gr.
Iode métalloïde	0,10

Nous employons aussi, depuis peu, la formule suivante, empruntée à un auteur italien :

Iodol	aâ 3 gr.
Acide tannique	
Acide borique	

à priser 4 à 5 fois par jour.

Si ce traitement est sérieusement suivi, on peut faire disparaître l'ozène en quelques jours, pour quelque temps du moins.

On pourra, dans la suite, diminuer l'importance et la fréquence des lavages, mais sans espoir de les abandonner complètement.

Göttstein a conseillé de placer dans les fosses nasales un tampon d'ouate stérilisée. Ce tampon devant rester longtemps en place, est fort mal supporté.

Nous préférons la méthode de notre ami Tédenat, de Montpellier (Th. de Chavériat, 1886). Elle consiste à placer dans chaque fosse nasale un tube de caoutchouc de 7 centimètres de longueur, taillé en biseau à son extré-

mité. Les deux tubes sont réunis par un fil en avant entre les deux narines. Cette méthode a pour but de diminuer le calibre des cavités nasales, sans les obstruer comme les tampons. Macdonald a aussi conseillé des tubes respirateurs.

Une méthode bonne, mais pénible encore à supporter, consiste à introduire chaque jour dans le nez, pendant 10 minutes, un long tampon de coton trempé dans le mélange suivant :

Iode	1 gr.
Iodure de potassium	1 gr.
Glycérine	20 gr.

Wroblewski, de Varsovie, dit avoir obtenu des guérisons par des attouchements avec la teinture d'iode pure, après badigeonnage à la cocaïne.

S. von Stein prétend, de son côté, que des badigeonnages avec une solution d'acide trichloracétique à 0,5 et 1 o/o, permettent de remplacer l'atrophie par une hypertrophie qui devient même parfois gênante.

Bryson Delavan et Hartmann emploient avec succès le courant continu pendant des séances de 5 à 12 minutes, avec une intensité de 4 à 7 milliampères. Un tampon de coton, monté sur tige métallique et introduit dans la fosse nasale, est relié au pôle négatif; le pôle positif est placé sur le cou.

Nous devons aussi parler d'une méthode récente décrite pour la première fois, en 1892, par Gauthier et Larat. Il s'agit de l'électrolyse interstitielle cuprique. Jouslain obtint, par ce procédé, d'heureux résultats. Mais ce sont les rhinologistes belges surtout qui ont appliqué la méthode sur une plus grande échelle. Bayer, Capart, Cheval et Rousseaux, ont donné une statistique de 91 o/o de guérisons pour les cas d'ozène traités par eux dans ces dernières années. Les électrodes de cuivre ont paru donner de meilleurs résultats que les électrodes d'argent. L'aiguille de cuivre est reliée au

pôle positif, tandis que le pôle négatif est terminé par une aiguille de platine ou d'acier. Cette dernière est fixée dans le cornet inférieur ou, au besoin, dans une crête de la cloison, l'aiguille de cuivre est enfoncée dans le cornet moyen. On a tout d'abord insensibilisé la muqueuse au moyen de la cocaïne.

Pour cette opération, on doit posséder une petite pile portative de 20 à 30 éléments, ou même une simple batterie de 6 à 8 accumulateurs. La batterie sera munie d'un bon rhéostat et d'un milliampèremètre. Bayer réagit contre l'emploi d'un courant de 20 à 30 milliampères ; pour lui, il suffit de faire passer 8 à 10 milliampères pendant 15 minutes environ. Il est nécessaire de faire deux ou trois séances à 15 jours d'intervalle, mais parfois une seule séance unilatérale permet d'obtenir la guérison des deux côtés. Le cuivre de l'aiguille positive se dissout et forme un oxychlorure de cuivre verdâtre qui est entraîné dans le sens du courant et se diffuse dans les interstices péricellulaires. Le courant produit une excitation nerveuse qui agit sur les terminaisons des nerfs sensibles et qui provoque, par réflexe, une nouvelle impulsion tropho-motrice dont le premier effet est un afflux vasculaire. La sécrétion devient normale et le mucus ne facilite plus le développement des micro-organismes. Le rôle microbicide du courant est tout à fait secondaire. L'action réflexe permet de comprendre comment la réaction trophomotrice s'étend à toute la muqueuse nasale atrophiée, dont elle provoque la régénération.

Etant donné ce mode d'action du courant, Bayer rejette la théorie microbienne et adopte celle de la trophonévrose. Les résultats qu'il a obtenus sont fort encourageants, toutefois, la méthode n'est pas exempte de danger, car il a vu des accidents cérébraux mortels survenir, dans un cas, vingt jours après une séance d'électrolyse.

Pour notre part, d'après nos expériences personnelles, nous croyons que cette méthode est supérieure à toutes celles préconisées jusqu'ici. Les résultats que nous avons obtenus nous paraissent assez concluants.

Nous n'osons nous prononcer encore sur la valeur réelle du massage vibratoire tant vanté par quelques auteurs, et principalement par Garnault.

Enfin, Rouge de Lausanne, partant de ce principe que l'ozène provient toujours d'un séquestre, pratique une opération spéciale qui consiste à relever l'auvent nasal pour mieux explorer la cavité.

Il n'est pas permis de passer sous silence les expériences récentes de Belfanti et della Vedova, ainsi que celles de Gradenigo, relatives au traitement de l'ozène par les injections de sérum antidiphtérique.

Belfanti, dans tous les cas d'ozène, a retrouvé le *bacillus mucosus* de Loewenberg et Abel ; mais, à côté de lui, il a signalé la présence d'un autre bacille plus important au point de vue pathogénique. Il se demande si ce bacille est diphtérique ou pseudo-diphtérique ou s'il est simplement de la même famille que celui de la diphtérie. Dans tous les cas, les auteurs précités, se basant sur cette analogie, ont entrepris le traitement de l'ozène par les injections de sérum antidiphtérique. Ils ont obtenu, sinon des guérisons complètes, au moins des états voisins de la guérison.

Nous attendrons les résultats d'expériences plus nombreuses, avant de nous prononcer sur la valeur réelle de la méthode. Ajoutons toutefois que Arslan et Catterina de Padoue affirment, d'après leurs expériences personnelles, que l'amélioration produite par le sérum est de courte durée, et que la maladie reparaît bientôt avec tous ses pénibles symptômes.

CHAPITRE III

Rhinites chroniques infectieuses

A. SYPHILIS NASALE

1° *Accident primitif*

Le diagnostic du chancre infectant du nez est très difficile et souvent ne peut se faire que rétrospectivement, lors de l'apparition des accidents secondaires. Il siège tantôt sur l'aile du nez, tantôt à l'entrée des narines. Il est dû à une contamination accidentelle, un ongle contaminé par exemple, ou bien il résulte de contacts douteux.

On a signalé aussi des chancres des choanes, provoqués par une sonde d'Itard infectée.

On ne connaît que quelques rares observations de chancres du nez, elles sont dues à Spencer Watson, Rasori, Moure, Cozzolino, Hicquet, etc. Le chancre externe du nez offre un aspect plus caractéristique. Le chancre interne se présente sous l'aspect d'une ulcération recouverte d'une membrane, *ulcus elevatum,* qui peut le faire confondre avec la rhinite fibrineuse. (Cas de Moure). On lira avec avantage les thèses récentes de Le Bart, de Bazénerye et de Brunon, ainsi que le travail de Chapuis, de Lyon, relatif à un nouveau cas. Nous-même avons observé, dans le cours de 1894 à 1896, trois cas intéressants de chancre de la cloison.

Le chancre du nez s'accompagne de douleurs névralgiques dans la tête et dans la région sus-orbitaire. Il faut tenir le plus grand compte de l'engorgement ganglionnaire dur et volumineux de la région cervicale du

côté de la lésion, ainsi que du ganglion préaxoïdien et de ceux voisins de la grande corne de l'os hyoïde. Mais nous le répétons, le plus souvent c'est l'apparition des accidents secondaires qui seule lèvera tous les doutes.

Comme traitement, donner le mercure et traiter le chancre localement comme tout autre chancre infectant.

2° *Accidents secondaires*

Les lésions secondaires peuvent sévir du côté des fosses nasales, elles donnent lieu à un coryza qui diffère du coryza aigu par sa longue durée. En général, elles doivent être recherchées, car les malades ne s'en plaignent nullement. P. Tissier, en 1893, a appelé l'attention sur les signes de ces accidents secondaires chez l'adulte ; ils existeraient, d'après lui, dans 68 o/o des cas.

Dans les narines, Jullien décrit des lésions ulcératives linéaires, fissuraires d'après Tissier, comme à la commissure labiale.

Dans l'intérieur des fosses nasales, on observe l'érythème *vermillon* à sécrétion peu abondante, siégeant surtout à la partie antéro-inférieure de la cloison. L'*unilatéralité* est un des caractères principaux. On rencontre aussi des lésions érosives qui diffèrent de la plaque muqueuse de la bouche, à cause de la différence du revêtement muqueux. Ces érosions sont rosées ou opalines et entourées d'une zône rouge intense. A cela s'ajoute parfois de l'enchifrènement, des troubles olfactifs et respiratoires, de la céphalée, des névralgies. Les sécrétions, plus abondantes, sont muco-purulentes et même striées de sang. Il est difficile de confondre ces lésions avec les herpétides des narines ou avec les lésions rares de la tuberculose.

En arrière, les plaques muqueuses peuvent envahir le dos du voile du palais. On observe aussi des lésions

érosives vers les choanes, au pourtour de l'orifice des trompes, et, dans ces cas, il survient aussi de la dysphagie et des bourdonnements d'oreilles.

Enfin, plus tard, il peut se produire des synéchies entre les cornets et la cloison. (Tissier).

Le *coryza syphilitique secondaire des nouveau-nés* est parfois la première manifestation spécifique. Il s'accuse par des sécrétions abondantes et quelques croûtes au niveau des narines. L'obstruction nasale, qui en est la conséquence, compromet l'allaitement et en fait une affection grave. D'ailleurs, sa longue durée doit éveiller l'attention surtout chez les enfants chétifs, et l'on devra rechercher s'il existe des éruptions papuleuses sur les fesses, à la plante des pieds ou dans la paume de la main.

Traitement. — Chez l'adulte, le traitement est celui de la syphilis secondaire : mercure seul ou associé à l'iodure. Comme traitement local : lavages antiseptiques et cautérisations au nitrate d'argent ou au nitrate acide de mercure.

Chez l'enfant, rien de particulier au point de vue du traitement général bien connu de tous. Comme traitement local, on fera des lavages antiseptiques ou plutôt des lotions légères pour ne pas asphyxier l'enfant. A l'aide d'un petit porte-coton, on fera des attouchements d'huile d'olive au menthol (1 : 10) pour diminuer l'obstruction. Eviter la cocaïne à cause de ses effets toxiques. Pour faire têter l'enfant, on fera bien d'introduire de petits tubes de caoutchouc dans les narines. Enfin, si l'alimentation était insuffisante, il ne faudrait pas hésiter à nourrir l'enfant à l'aide de la sonde œsophagienne au moyen d'une simple sonde urétrale souple de Nélaton.

3° *Accidents tertiaires*

Dans ces cas, il ne faut plus compter sur les aveux

des malades. Par calcul ou par ignorance, ils ne nous fournissent aucun renseignement, d'autant plus que nous avons vu des accidents de cette nature survenir même trente ans après l'accident primitif.

L'aspect de la lésion est tout pour le diagnostic, et les erreurs sont très préjudiciables, car du moindre retard apporté dans le traitement, il peut résulter des délabrements importants et irréparables.

Les lésions nasales tertiaires débutent par des infiltrations gommeuses, qui se ramollissent, s'ulcèrent et produisent, dans la suite, des nécroses du squelette nasal.

Le début de l'affection s'annonce par de l'obstruction nasale avec pesanteur de la tête. Ordinairement, la lésion est d'abord unilatérale. La lumière nasale est complètement effacée. On serait tenté de croire à l'existence d'une rhinite hypertrophique, mais en examinant attentivement, on voit que l'hypertrophie est également produite par les cornets, le plancher et la cloison. Ces diverses parties tuméfiées de la muqueuse viennent s'appliquer les unes contre les autres et oblitérer ainsi complètement la cavité nasale. Dernièrement, nous avons observé un cas de gomme de la cloison simulant, par son aspect et sa consistance, une déviation simple de la cloison. Une nécrose ultérieure nous éclaira sur la nature de l'affection. Ici, un traitement intempestif par le galvanocautère ne donnerait pas le moindre résultat. Le malade ne vient d'ailleurs réclamer nos soins que lorsque l'obstruction dure depuis quelques semaines.

A une période plus avancée, le malade se présente souvent sous un aspect bien spécial également. Il offre, au niveau de la racine du nez, une déformation particulière pathognomonique pour ainsi dire de la syphilis. Nous voulons parler de la tuméfaction de la racine du nez. Cette tuméfaction envahit tout l'espace intero-

culaire comme dans l'érysipèle de la face, mais les téguments conservent leur coloration normale. La pression est douloureuse à ce niveau et il existe des névralgies sus ou sous-orbitaires. Nous avons rencontré ce signe récemment chez un enfant de cinq ans. Le diagnostic fut confirmé par le succès rapide du traitement ioduré. On se rappellera que la *céphalée, surtout nocturne*, est un précieux indice pour le diagnostic des lésions syphilitiques.

Enfin, en dehors des lésions ci-dessus, il existe des cas dans lesquels l'examen rhinoscopique seul peut nous renseigner. On constate des lésions ulcéreuses suspectes, quelquefois même fort peu étendues. On voit les narines remplies de sécrétions mélicériques, d'une fétidité repoussante. Cette fétidité, différente de celle de l'ozène, est caractéristique de la nécrose osseuse. Ces sécrétions enlevées, on voit soit les cornets, soit la cloison, ou même les deux simultanément, envahis par des ulcérations irrégulières. Sur la cloison, ces ulcérations siègent à la partie profonde, c'est-à-dire dans sa région osseuse. Un autre point de prédilection est le plancher de la voûte nasale. Aussi faut-il toujours examiner la voûte palatine qui peut présenter du gonflement avec rougeur ou bien une perforation *sur la ligne médiane.*

Dans quelques cas, l'appréciation des lésions est fort difficile ; l'infiltration débute par la voûte nasale, puis elle se ramollit. La nécrose, qui en est la conséquence, peut retentir sur les os du crâne et causer des troubles cérébraux graves.

Les lésions nécrosiques sont appréciables au stylet ; on est gêné quelquefois par des bourgeons charnus saillants implantés autour des ulcérations et des parties nécrosées. L'anosmie est la conséquence obligée de semblables lésions. L'élimination de quelques séquestres est, en certains cas, spontanée.

La syphilis tertiaire nasale est encore susceptible de se localiser en arrière des fosses nasales et sur le dos du voile. Dans un mémoire récent, dans lequel nous soutenions que la *dysphagie prolongée* de l'islhme buccal était presque toujours syphilitique, nous avons signalé un cas d'ulcération tertiaire du dos du voile qui, seule, provoquait la dysphagie.

Nous avons vu aussi la syphilis de la partie postérieure du nez envahir les piliers postérieurs et, par rétraction cicatricielle, fermer ultérieurement presque en totalité la communication entre le nez et la cavité buccale.

J. Mackenzie a signalé des tumeurs fibroïdes syphilitiques à aspect polypoïde. Ces tumeurs, implantées sur les cornets, résistent à l'iodure et ne sont passibles que d'une intervention.

Résumons maintenant les signes de diagnostic les plus importants. Ce sont : l'unilatéralité de la lésion, au moins au début, les névralgies spontanées, le gonflement en masse de la muqueuse nasale, l'empâtement de la racine du nez, la fétidité spéciale et le rejet de petits séquestres, la perforation de la cloison osseuse et de la voûte palatine.

Une fois le diagnostic posé, il faut prévoir si la lésion provoquera des déformations extérieures du nez. On voit de vastes ulcérations osseuses de la cloison sans déformation. L'effondrement nasal ne surviendrait, d'après Moldenhauer, que par suite de l'inflammation du tissu conjonctif unissant les parties membraneuse et cartilagineuse de la cloison aux os propres du nez.

Schech, Saüger et Schuster ont cité des cas de périostite et de périchondrite sans nécrose. Ces cas simulent la rhinite atrophique et il faut trouver quelques points ulcérés pour affirmer la syphilis.

En présence d'altérations nasales, on peut songer à la tuberculose, mais les manifestations tuberculeuses

dans le nez sont très rares. Leurs ulcérations sont, de plus, entourées de petits tubercules visibles.

La scrofule nasale chez l'enfant s'annonce par du gonflement de la pointe du nez, de l'épaississement de la lèvre supérieure, et par le cortége ordinaire des lésions scrofuleuses.

La morve, de son côté, est une affection rare ; nous verrons plus loin sur quels signes distinctifs on peut la reconnaître.

Traitement. — L'unique remède est l'iodure de potassium à la dose de 4 à 6 gr. Le traitement mixte est rarement nécessaire. Il est préférable de donner d'emblée une forte dose.

Darzens a conseillé d'associer l'iodure de potassium avec les iodures de sodium et d'ammonium. Ces derniers, s'éliminant plus vite, permettraient à l'iodure de potassium d'être retenu plus longtemps dans l'organisme. Nous reconnaissons cependant que l'iodure de potassium, administré seul, réussit dans tous les cas.

Quand il existe de vastes destructions, l'iodure active la cicatrisation des parties ulcérées et oppose une barrière à la nécrose. On enlèvera les granulations à l'aide de la curette et du cautère. L'affection dure jusqu'à ce que les séquestres soient tous éliminés. On favorise cette élimination par des lavages, des fumigations de vapeurs de calomel, ou mieux en cherchant à extraire les parcelles osseuses nécrosées. En 1894, nous avons eu l'occasion d'extraire ainsi deux séquestres. Ces séquestres sont en général volumineux et spongieux L'intervention est dangereuse dans le méat supérieur ; on ne connaît jamais l'étendue des lésions et l'on s'expose à déterminer des complications fatales.

Dans le cas de perforation de la voûte palatine, un appareil prothétique est indiqué. Les affaissements du nez relèvent également de la prothèse. Martin, de Lyon, a obtenu dans ces cas de fort beaux résultats. S'il y a

obstruction nasale par adhérence du voile au pharynx, on débridera les adhérences et on préviendra une nouvelle soudure par un appareil provisoire. (Albertin.)

B. Tuberculose nasale. — Scrofulose nasale

La tuberculose nasale est une affection rare, puisque Olympitis, en 1890, ne put en réunir que 39 cas. Willigk, Weichselbaum, etc., sur plus de 1,000 cadavres, n'ont rencontré que 9 fois cette lésion.

En 1877, Cartaz engloba toutes les variétés sous deux formes : la forme pseudopolypoïde et la forme ulcéreuse. Plicque, en 1890, y ajouta une forme caractérisée par des granulations ; mais cette forme, analogue à la maladie d'Isambert, serait plutôt une complication rare de la tuberculose miliaire aiguë de la gorge (cas de Millard).

La tuberculose nasale primitive est d'un diagnostic beaucoup plus délicat que la tuberculose secondaire avec lésions pulmonaires. Il y a égalité entre la forme primitive et la forme secondaire au point de vue de la fréquence.

La forme *pseudo-polypeuse* est ordinairement primitive ; elle offre la plus grande analogie avec la tuberculose polypeuse laryngée, si bien décrite par MM. Gouguenheim et Tissier. La tumeur siége principalement sur la partie antérieure de la cloison et même sur le plancher. Son volume égale environ celui d'un grain de chénevis ou même d'une noisette. La respiration n'est gênée que lorsque la tumeur acquiert un certain volume. L'affection n'est pas douloureuse et ne provoque qu'un suintement léger de muco-pus. L'épistaxis, sauf le cas de lésion par le stylet, n'apparaît qu'à la période ulcérative. La tumeur plus ou moins sessile offre une teinte rouge ou grise : elle est irrégulière et bosselée. Sa consistance est plutôt molle que dure.

L'ulcération est la terminaison régulière, et, parfois, les tumeurs ou les ulcérations sont entourées de tubercules miliaires noyés dans une zone congestive, comme Cartaz en a cité des exemples.

La forme ulcéreuse vient compliquer en général la tuberculose pulmonaire. L'ulcération, le plus souvent unique, siége sur la cloison ou le plancher et peut s'étendre à la peau de la lèvre supérieure. Luc a publié un cas d'ulcération tuberculeuse du cornet inférieur. La paroi extérieure du nez est toujours indemne.

L'ulcération est ovalaire, irrégulière, à fond gris pâle, recouvert de muco-pus. Au pourtour, il existe des tubercules miliaires destinés à se fondre dans l'ulcération; les bords sont garnis de petits bourgeons charnus. On observe des épistaxis. Si les croûtes sont stagnantes, il survient de l'ozène. On a signalé aussi de grosses masses caséeuses jaunâtres sur la cloison ; ces masses s'ulcèrent rapidement. L'ulcération aboutit fréquemment à la perforation du septum cartilagineux.

En présence d'une tuberculose nasale, on devra examiner tous les organes : ganglions, testicules, poumons, avec un soin minutieux. On sera prévenu que des complications graves du côté des méninges peuvent survenir.

Malgré l'identité pathogénique de la scrofule et de la tuberculose, ces deux manifestations ont des caractères cliniques bien tranchés. Le scrofuleux a, dès l'enfance, des écoulements chroniques du nez; il présente le facies scrofuleux typique. Ses lèvres sont épaisses et boursoufflées, la lèvre inférieure est retournée en dehors. Le nez est empâté et quelquefois il est le siége d'un érythème simulant l'érysipèle. Le vestibule du nez et les narines sont fendillés. Des croûtes oblitèrent l'orifice nasal et, sous ces croûtes, se cachent des ulcérations superficielles à fond grisâtre saignant facilement. Ajoutons à cela les pléiades ganglionnaires du cou, les cica-

trices apparentes, les kératites et les blépharites. Mais, par contre, il y a intégrité du poumon. D'un autre côté, l'air marin, l'huile de foie de morue, l'iodure de fer, etc., peuvent faire disparaître les lésions et procurer une guérison complète.

Le *lupus* du nez, tout comme la scrofule, offre des points d'identité avec la tuberculose nasale tant au point de vue anatomo-pathologique qu'au point de vue expérimental. Mais, cliniquement, les caractères sont différents; nous verrons sous peu comment le diagnostic s'établit entre les deux affections.

Nous avons déjà donné les caractères des lésions syphilitiques; il est donc inutile d'y revenir ici.

Quant aux tumeurs malignes, elles sont diagnostiquées par la marche envahissante et par les ganglions de généralisation.

Traitement. — Nous n'entrerons pas dans les menus détails du traitement *général*. Nous savons ce qu'il faut prescrire dans le cas où les poumons sont lésés. Un traitement préventif est toujours utile. On se souviendra que, dans toute affection tuberculeuse, la clé du traitement repose surtout sur l'alimentation.

Quant au traitement *local*, il doit être institué de bonne heure pour éviter la généralisation avec complications cérébrales. L'ablation des tissus malades, le curettage doivent être aussi complets que possible. On se servira indifféremment de l'anse ou du couteau galvaniques ainsi que de la curette. La surface une fois détergée doit être cautérisée à l'acide lactique à 80 o/o, après badigeonnage à la cocaïne; puis, pour arrêter l'hémorragie, on placera à demeure un long tampon de coton antiseptique. Les pansements consécutifs seront faits avec de larges insufflations d'iodoforme, comme le recommande Cartaz. Il est rare qu'on soit obligé de s'ouvrir une voie plus large par une opération préliminaire.

Les pansements à l'huile mentholée à 2/10, au naphtol camphré, la pommade à l'acide pyrogallique à 10 o/o, nous donneront aussi de bons résultats. On aura soin de surveiller attentivement les récidives.

C. Lupus primitif des fosses nasales

Le lupus peut se développer primitivement sur la muqueuse du nez comme sur celle du pharynx. Nous avons publié récemment avec un de nos distingués élèves, le Dr. J. Collet, deux cas de ce genre siégeant sur la cloison nasale. Ces localisations du lupus ne peuvent être reconnues que par l'examen microscopique quand il n'existe pas de lésions cutanées concomitantes.

Il n'est donc nullement étonnant que les observations de lupus publiées par Schœffer aient été considérées par d'autres comme des cas de tuberculose nasale.

Le lupus nasal, tout comme celui des autres organes, est une lésion tuberculeuse lente à bacilles rares. On a eu tort d'en faire une manifestation de syphilis héréditaire. Si les lésions nasales scrofuleuses appartiennent à l'enfance, le lupus, au contraire, est l'apanage de l'âge adulte des deux sexes (de 20 à 30 ans surtout). Nous en avons cependant observé un cas chez une femme de 70 ans. En ce moment même, nous traitons encore une femme âgée, qui présente un lupus primitif de la cloison.

Le début est insidieux. On constate des signes de coryza chronique : enchifrènement progressif, gêne de la respiration nasale, timbre nasonné de la voix, un peu de prurit et quelques croûtes jaunes ou verdâtres à l'entrée des narines.

Le lupus respectant la région olfactive, l'anosmie ne peut provenir que d'un obstacle mécanique. Il n'y a pas d'épistaxis, pas d'ozène, pas de séquestres.

Cliniquement, le lupus nasal offre différents aspects. On peut l'observer sous forme de petites granulations

lisses, peu saillantes, de couleur rouge livide, tranchant sur la teinte pâle de la muqueuse.

Le plus souvent, le lupus débute par une hypertrophie polypoïde qui évolue dans la suite, soit vers la forme scléreuse, soit vers la forme ulcéreuse. La lésion s'implante *sur la cloison cartilagineuse*, région exposée aux traumatismes, et qui, par sa pauvreté glandulaire, ne peut se débarrasser des poussières qu'elle reçoit. Plus tard surviennent sur la peau du nez des nodules lupiques secondaires bien moins destructeurs que les nodules cutanés primitifs.

Si les croûtes empêchent l'examen, on devra, suivant la méthode de Raulin, placer dans le nez, pendant un quart d'heure, un tampon d'ouate aseptique imbibée de :

Glycérine neutre . . . . . 15 grs.
Bicarbonate de soude. . . . 0,10

On lave ensuite avec de l'eau alcaline et on ordonne au malade de se moucher.

On constate alors sur la cloison une ou deux tumeurs du volume d'une noisette et quelques nodules de plus petite dimension. Les nodules saignent difficilement ; ils ne sont pas douloureux au contact de la sonde. On en remarque aussi sur le plancher, sur la face interne des ailes du nez et sur les cornets.

La cloison, attaquée par ses deux faces dans la région cartilagineuse, se laisse traverser par le stylet et présente bientôt une perforation à bords décollés et semés de nodosités. La voûte palatine reste intacte.

La transformation scléreuse est rare; elle peut déterminer une sténose considérable des narines. La forme ulcéreuse, bien que marchant avec lenteur, se généralise à toute la muqueuse.

Les tumeurs lupeuses ne ressemblent en rien aux polypes muqueux. Les papillomes, de leur côté, se distinguent par des hémorragies faciles. On ne peut confondre le lupus nasal avec l'eczéma des narines qui se

limite au vestibule nasal. Quant à la syphilis, elle diffère par sa localisation sur la cloison osseuse. Nous reviendrons plus loin sur le diagnostic des ulcérations de la cloison cartilagineuse.

Enfin, si, malgré les symptômes observés, on hésite entre le lupus, la tuberculose et la syphilis, on devra procéder à l'examen microscopique de fragments enlevés, ou bien instituer le traitement d'épreuve par l'iodure de potassium.

Traitement.— Comme traitement général, envoyer le malade sur le bordde la mer ou dans les stations salines; prescrire des phosphates et de l'huile de foie de morue.

Localement, le traitement chirurgical s'impose. La destruction par les agents chimiques est incertaine. Avec le galvanocautère, on ne sait à quelle limite s'arrêter. Aussi la meilleure méthode est le râclage à la curette tranchante. Ce procédé est douloureux et réclamera même au besoin l'anesthésie générale. On arrêtera le sang par les moyens déjà cités. Plus tard, on cautérisera à l'acide lactique. On pourra faire aussi des scarifications au bistouri. A propos de ces dernières, Cordier n'admet pas, comme l'a prétendu Besnier, qu'elles ouvrent la voie à la généralisation.

L'opération de Rouge, de Lausanne, pratiquée par Ch. Audry et Molinié, n'est applicable qu'aux formes très étendues.

D. RHINOSCLÉRÔME.

Le rhinosclérôme est une affection très rare, Les trois cas publiés en France venaient tous de pays étrangers (1). Les observations sont plus fréquentes en

(1) Voir le cas de Castex dans la thèse de Quignard (Paris, 1892), le travail de Ch. Audry (Province médicale, 1892) et la monographie récente de Juffinger (Vienne, 1892). En 1894, Secrétan cite quatre cas originaires de la Suisse : 1 du canton de Schaffouse et 3 dans le Valais. Le microbe de Frisch a été constaté par Stilling.

Autriche, dans la Petite-Russie et dans l'Amérique centrale. Dans cette dernière région, Alvarez en a recueilli 22 cas, qui ont servi aux recherches microscopiques de Cornil et Babès.

Nous serons bref dans l'exposé séméiologique d'une maladie si peu commune. On a observé l'affection depuis l'âge de six ans, mais jamais après vingt-huit ans. Elle frappe surtout les sujets robustes de la classe ouvrière. D'après Wolkowitsch, le nez est pris plus souvent que le pharynx et le larynx. Le début est insidieux et caractérisé par du coryza chronique, des éternuements, quelques sécrétions et des croûtes jaunâtres rappelant l'odeur de l'ozène.

Plus tard, le nez se tuméfie, s'indure, devient œdémateux. La peau du nez est immobile et résistante comme l'ivoire. Les narines se rétrécissent. Le nez, lisse d'abord, présente des nodosités ou plaques dures, rouges ou cuivrées, entourées de quelques vaisseaux. Les nodules se fondent et donnent lieu à une tumeur plus ou moins volumineuse lobulée. Quelques mois ou quelques années plus tard, la peau s'ulcère, il se forme des rhagades, des ulcérations recouvertes de croûtes noirâtres masquant un liquide séro-purulent. Dans certains cas, l'affection reste cantonnée dans la cavité nasale où elle se traduit par des tumeurs polypiformes ou par des ulcérations.

Citons encore l'envahissement de la lèvre supérieure, du palais, du voile, du pharynx, du larynx et de la trachée. Toutes ces lésions aboutissent à des cicatrices rétractiles brillantes, chéloïdiformes. L'envahissement du larynx peut causer l'asphyxie.

Cette affection est d'un diagnostic facile pour quiconque a eu la bonne fortune d'en observer un premier cas. On ne peut la confondre avec aucune autre lésion. D'ailleurs, la recherche du bacille décrit par Cornil et Alvarez, puis par Frisch, lèvera tous les doutes.

Traitement. — L'affection peut guérir par l'ablation des tumeurs. On les enlève à l'anse galvanique, ou bien on les détruit par des pointes de feu. On a conseillé de toucher les ulcérations à l'acide lactique presque pur. Dans les cultures, on arrête le développement du bacille au moyen de l'acide salicylique à 1 o/o. Aussi, a-t-on recommandé de faire, tous les deux jours, dans les tumeurs, une injection interstitielle d'acide salicylique à 1/2 o/o.

S'il survient de la sténose laryngée, on la traitera par le tubage et s'il est nécessaire par la trachéotomie.

E. LÈPRE

Maladie fréquente en Norwège, sur les bords de la mer Noire et de la Méditerranée. Très rare en France.

Elle est caractérisée par des tubercules brillants, rouge brun, simulant l'acné rosacée. La pituitaire est épaissie, rougeâtre, elle s'ulcère et donne lieu à des sécrétions fétides. Le diagnostic est facilité par la maladie générale.

Comme traitement, on est réduit à combattre les symptômes. L'huile de chaulmoogra, administrée à l'intérieur, est regardée comme un véritable spécifique de la lèpre.

F. MORVE

Ici encore le diagnostic est simplifié par la maladie générale qui précède de beaucoup la lésion du nez.

Cette lésion nasale consiste en tubercules et pustules qui aboutissent à des ulcérations et des nécroses. Les sécrétions abondantes sont purulentes, et fétides. Le nez est tuméfié et rouge dans la morve aiguë. Le pronostic est moins grave dans la morve chronique.

Le traitement consisterait dans des attouchements à l'eau chlorée ou à l'acide phénique, qui tuent le bacille de la morve.

G. ACTINOMYCOSE

L'actinomycose est une affection parasitaire connue

depuis quelques années et observée primitivement chez les animaux. Elle se rencontre chez l'homme, principalement chez les agriculteurs s'occupant du bétail. Cette affection peut envahir tous les organes. On la rencontre parfois sur le maxillaire supérieur. Le champignon pénètre par une dent cariée jusque dans la profondeur du sinus maxillaire. La lésion est essentiellement destructive. Le liquide qui sort des foyers ulcérés et du sinus maxillaire contient des *grains jaune-soufre* caractéristiques qui, au microscope, révèlent la présence d'*actinomycètes* (1).

Le diagnostic se basera donc sur la présence des grains jaunes et sur la vérification microscopique de leur contenu. Dernièrement le professeur Poncet a publié un cas dans lequel le sinus maxillaire était largement ouvert dans la bouche, simulant ainsi une lésion syphilitique.

Le traitement consiste dans l'incision des foyers et dans le raclâge le plus étendu possible pour éviter les récidives. L'iodure de potassium paraît favoriser la cicatrisation des lésions. La mort est souvent causée par l'envahissement secondaire des poumons.

CHAPITRE IV

Tumeurs du nez

A. POLYPES MUQUEUX DES FOSSES NASALES

Ce chapitre offre le plus grand intérêt, car il s'agit d'une maladie commune, très commune même pour ceux qui savent pratiquer la rhinoscopie. En effet, les

(1) Cette affection a été plus spécialement etudiée à Lyon par MM. Poncet, Gangolphe, L. Dor et Bérard.

polypes muqueux ne se diagnostiquent pas comme autrefois en soulevant simplement l'aile du nez avec le doigt. Il est des polypes dont l'existence ne se révèle que par un examen minutieux. Souvent nous rencontrons des malades se plaignant d'une toux chronique quinteuse sans expectoration ; chez ces malades la rhinoscopie s'impose avant l'auscultation. Nous rencontrons alors de petits polypes cachés dans la profondeur du méat moyen, ils ne sont même visibles parfois que par la rhinoscopie postérieure. Rien cependant, chez ces malades, n'attire l'attention du côté du nez. Il n'y a ni perte d'odorat, ni obstruction nasale. Il est important de diagnostiquer ces polypes, car de leur découverte dépend la guérison.

Les variétés de polypes sont nombreuses depuis le polype unique, minuscule, latent, jusqu'aux polypes volumineux et multiples qui débordent et par les narines et par les orifices postérieurs des fosses nasales.

Les polypes ont un développement lent et mettent plusieurs années avant d'incommoder sérieusement le malade. Arrivés à leur apogée, les polypes obstruent les cavités et donnent à la voix un timbre particulier qui permet de faire le diagnostic au premier mot que vous adresse le patient. Celui-ci accuse une obstruction nasale remontant à quelques années ; mais il reconnaît toutefois que l'obstruction a été précédée d'un coryza continuel.

Dans les premiers temps, l'obstruction est intermittente et atteint son maximum lors des temps humides. Les temps secs, au contraire, rétablissent momentanément le passage de l'air. Le séjour sur le bord de la mer paraît favorable.

Une fois que les polypes ont atteint un grand degré de développement, il s'établit un écoulement nasal muqueux ou muco-purulent, quelquefois fétide s'il survient une complication de sinusite. Le malade a le som-

meil troublé par l'obligation de dormir la bouche ouverte, il a la gorge sèche et a besoin de boire plusieurs fois pendant la nuit. La pharyngite et la laryngite sèches ne sont point rares. Enfin, quand l'affection dure depuis plusieurs années, le poumon subit le contrecoup de la respiration buccale exclusive et il survient de la bronchite chronique.

Les sujets les plus nerveux sont alors en proie à des troubles réflexes tels que ceux que nous avons signalés plus haut. L'asthme est un de ceux que l'on observe fréquemment. Nous ferons remarquer en passant, que l'accès d'asthme ne provient pas des polypes les plus volumineux, mais bien des plus petits et des plus mobiles. C'est un fait que nous avons maintes fois remarqué.

Les polypes volumineux entretiennent la céphalée, et provoquent l'inaptitude au travail intellectuel. Quand la tumeur masque et comprime la fente olfactive, il survient de l'anosmie. La compression du canal nasal provoque l'épiphora. En arrière, la trompe peut aussi être intéressée par les tumeurs ; il en résulte quelques bourdonnements, et une diminution marquée de l'ouïe.

Le polype muqueux est une maladie de l'âge adulte. D'après les statistiques, celle de Natier en particulier, 3 o/o des cas seulement surviendraient au-dessous de 15 ans. Toutes les hypothèses ont été soulevées au sujet de la cause de cette affection ; un seul fait est à retenir, c'est qu'elle est le résultat d'une irritation mécanique ou inflammatoire.

Tous les symptômes précédemment énumérés ne suffisent pas pour établir le diagnostic. L'examen rhinoscopique est l'unique moyen d'affirmer la nature de la maladie. Par la rhinoscopie antérieure, on aperçoit immédiatement dans les fosses nasales une tumeur arrondie, lisse, brillante à aspect gélatineux transparent ; quelques arborisations vasculaires en sillonnent la surface.

La teinte est d'un gris bleuâtre caractéristique. La tumeur est dépressible, le stylet la mobilise facilement. Certaines tumeurs anciennes ou ayant subi des cautérisations, ont un aspect plus rose et moins transparent. Il existe aussi des cas de polype volumineux unique rougeâtre, sans transparence aucune. Nous en avons observé plusieurs cas ; ce sont ces tumeurs sessiles signalées par Zuckerkandl et qui prennent largement leur point d'implantation sur la lèvre de l'hiatus semilunaire.

La rhinoscopie ne nous renseigne pas sur le nombre des polypes. L'opération seule indiquera l'étendue du mal. Il n'est pas rare d'opérer 10 à 12 polypes de chaque côté. On a cité quelquefois des chiffres fantastiques, mais il s'agit alors de tumeurs enlevées en plusieurs parcelles.

Pour diagnostiquer de petits polypes isolés, nous devons anesthésier la muqueuse des cornets, à la cocaïne pour faire affaisser le tissu érectile et pour démasquer largement le méat moyen, habitat préféré de ce genre de production. On devra aussi se méfier de l'aspect trompeur de mucosités nasales qui, placées un peu profondément en arrière, simulent parfaitement de petits polypes. La recherche au stylet lévera, dans ce cas, tous les doutes. Il est important de connaître le siège de prédilection des polypes. Disons d'abord que l'on n'en trouve jamais sur le cornet inférieur et qu'ils sont très rares sur la cloison. La plupart des polypes proviennent du méat moyen, depuis l'ouverture du sinus frontal jusqu'à la partie postérieure la plus reculée. Toutes nos observations à cet égard concordent parfaitement avec les affirmations de Zuckerkandl. Il existe aussi des polypes insérés à la partie supérieure en avant vers la racine du nez ; pour les voir, il est utile de renverser fortement en arrière la tête du malade. D'autres tumeurs pendent de la voûte entre le cornet moyen

et la cloison ; mais elles sont plus fréquentes en arrière du cornet moyen.

Enfin le cornet moyen lui-même présente souvent des polypes sessiles muqueux coïncidant avec d'autres polypes ou bien liés à une inflammation des cellules ethmoïdales. Mais, cliniquement, nous le répétons, c'est dans le méat moyen et en arrière du cornet moyen qu'il faudra poursuivre les tumeurs pour les extirper complètement.

Dans quelques cas, une fois les polypes enlevés, on se trouve en présence d'un cornet moyen totalement déformé. La voûte nasale apparaît comme une masse informe semée de petits polypes ou de petites bosselures. Cette masse est dure, résistante et ne permet plus de distinguer le tissu sain du tissu malade. On est réduit à larder, çà et là au galvanocautère, dans l'épaisseur de ce bloc fibreux pour éviter les récidives.

La constatation de polypes du nez ne constitue pas un diagnostic complet. Les polypes ne sont parfois qu'un épiphénomène greffé sur une altération osseuse ou accompagnant une sinusite de l'une des cavités accessoires.

Mais ces affections ne pourront guère être reconnues qu'après l'ablation des polypes les plus volumineux:

Dans certaines circonstances le malade conserve de l'obstruction nasale après l'ablation complète de tous les polypes: Cette obstruction peut tenir à deux causes: ou bien il existe d'autres polypes cachés faisant saillie dans le naso-pharynx ; ou bien, comme nous l'avons constaté plusieurs fois, le malade est affligé d'une hypertrophie de l'extrémité postérieure des cornets inférieurs. Cette hypertrophie réclame une opération complémentaire.

Ajoutons encore que les polypes muqueux occupent généralement les deux cavités nasales, On voit rarement un polype unilatéral ; et quand le fait se rencontre, il

s'agit plutôt de ces gros polypes rougeâtres sessiles dont nous avons parlé plus haut.

Les praticiens peu familiarisés avec la rhinoscopie ont de la tendance à prendre pour des polypes muqueux soit une hypertrophie du cornet inférieur, soit une crête saillante ou une déviation de la cloison. Ici le stylet permet encore de trancher la question.

Le papillome des fosses nasales est une affection très rare, à caractères bien déterminés et dont l'apparence diffère absolument de celle du polype muqueux.

Quant aux tumeurs malignes, elles ont une surface irrégulière, spéciale aux lésions malignes des muqueuses. La cloison souvent n'échappe pas à l'envahissement du néoplasme. Le moindre contact de la sonde provoque une hémorragie. En outre, le malade tombe rapidement dans un état cachectique profond.

Traitement. — S'il est un progrès capital en rhinologie, c'est bien celui qui a été accompli pour l'ablation des polypes du nez.

La destruction par les caustiques, même par l'acide chromique, n'a plus de raison d'être actuellement.

La méthode la plus ancienne d'ablation des polypes, l'extraction par la pince, n'a point encore malheureusement disparu de la pratique. C'est une méthode barbare que l'on ne doit plus oser proposer à un malade. Avec la pince, le chirurgien agit en aveugle, il plonge au hasard dans la fosse nasale et ne retire que ce qui veut bien se placer entre les mors de la pince, ou bien il brise tout ce qui fait obstacle, et sous le prétexte d'éviter des récidives, il arrache une grande partie des cornets.

Nous n'aurions garde d'oublier les douleurs atroces imposées au malade, sans compter l'hémorragie abondante qui accompagne cette terrible intervention.

Nous admettons que tout chirurgien soucieux de l'intérêt de son malade, doit résolument se familiariser avec

les méthodes nouvelles. Sans cela il lui est impossible de pénétrer dans le méat moyen pour enlever ces petits polypes qui s'y cachent profondément. M. Mackenzie, dans son traité, affirme que la pince ne mérite ni le souverain mépris dans lequel la tiennent les spécialistes, ni les éloges pompeux des chirurgiens ; il reconnait toutefois la supériorité de l'anse galvanique. Il avoue que le praticien qui se sert habilement du galvanocautère, ne consentirait jamais à se faire opérer lui-même par arrachement à la pince.

Il est donc de toute nécessité de se servir d'instruments minces pénétrant facilement dans les recoins les plus cachés. Le serre-nœud, à cet égard, est l'instrument idéal. On emploiera, tantôt l'anse froide, tantôt l'anse galvanocaustique.

L'emploi du serre-nœud chaud ou froid, réclame en premier lieu, un éclairage parfait. Il ne suffit plus, comme pour la pince, de placer le malade en face d'une fenêtre bien éclairée. Il faut s'armer d'un spéculum et d'une bonne lampe d'examen. On anesthésie d'abord délicatement la muqueuse à l'aide d'une tige porte-coton et d'une solution de cocaïne à 10 o/o. La pulvérisation est moins douloureuse que le passage du pinceau ; mais il ne faut pas administrer des doses trop élevées, susceptibles de produire des effets toxiques.

Au point de vue de l'anse, il faut être éclectique ; l'anse galvanocaustique a ses indications aussi bien que l'anse froide.

L'anse galvanocaustique tranche le polype au niveau même du point de constriction par le fil et par conséquent, abandonne dans le nez, une partie du pédicule. Mais, comme d'un autre côté, elle permet d'opérer sans hémorragie, c'est le meilleur instrument pour les premiers temps de l'opération, c'est-à-dire, pour déblayer le terrain. Nous avons indiqué (fig. 37) le manche galvanocaustique auquel nous donnons la préférence.

Lorsque l'anse galvanocaustique a permis d'enlever toutes les tumeurs apparentes des fosses nasales, il reste à extraire toutes les petites tumeurs cachées et les pédicules des grosses tumeurs. On se sert à cet effet du serre-nœud de Black (fig. 39) dont la tige fine et délicate peut pénétrer dans les parties les plus cachées et les plus reculées des fosses nasales.

Fig. 39. — Serre-nœud de Blake pour l'anse froide.

On devra même, lorsqu'il paraît ne plus exister un seul polype, fouiller avec l'anse froide, tout le long du méat moyen et l'on découvrira souvent de petits polypes cachés. La plupart des polypes enlevés à l'anse froide, se présentent sous une forme arrondie; quelques-uns portent en un point, une sorte de hile, duquel se détache un pédicule effilé et long, parfois de 2 à 3 centimètres. L'anse galvanique sectionnerait simplement la tumeur au niveau de ce hile, et la récidive serait infaillible; il est vrai que l'on peut détruire le pédicule au galvanocautère. Mais il n'est pas toujours accessible à la vue ni aux instruments.

En somme, il est bon de commencer l'opération à l'anse galvanocaustique et de la terminer à l'anse froide. Mais pour l'anse froide, il faut maintenir soigneusement l'anesthésie à la cocaïne, car l'arrachement serait plus douloureux que la section au fil incandescent. L'anse chaude doit être chauffée avec précaution, et non d'une façon continue, pour éviter les hémorragies. L'arrachement à l'anse froide, provoque plus facilement de petites hémorragies, qui ont l'inconvénient d'obstruer la narine par des caillots; mais, en recommandant au

malade de se moucher, on supprime du même coup et les caillots et l'hémorragie. On peut alors continuer l'opération.

Dans quelques cas, il existe des polypes visibles seulement par la rhinoscopie postérieure ; on les enlèvera par la voie nasale antérieure à l'anse froide, après avoir reconnu leur situation exacte par la rhinoscopie postérieure.

Une première opération faite, on examine le malade huit jours après, et dans une fosse nasale que l'on croyait complètement déblayée, on est stupéfait de constater l'existence de polypes volumineux. Ce ne sont point assurément des polypes récents, mais bien de vieux polypes qui, comprimés par les premiers, étaient réduits en lamelles minces. Ces polypes trouvant le champ libre, à l'instar d'une éponge comprimée, se tuméfient et prennent un volume considérable.

Il arrive aussi qu'à une première application de l'anse galvanique sur un polype volumineux, on voit sourdre un liquide clair en assez grande abondance. Il s'agit ici de formations kystiques et l'anse ne retire du nez que des lambeaux aplatis, revêtement du kyste. Quelques malades ont une tendance à avoir toujours des récidives sous forme kystique.

On se heurte quelquefois à des polypes, glissant continuellement à l'approche de l'anse. Dans ces cas, on a conseillé de fixer la tumeur à l'aide d'une pince à anneaux démontables pour laisser passer l'anse. On pourra avoir recours simplement à une aiguille terminée en crochet et montée sur un petit manche.

L'anse est alors facilement introduite le long de l'axe de cette aiguille, et elle parvient à saisir la tumeur maintenue fixe, grâce au petit crochet.

Dans d'autres circonstances plus rares, on pourra triompher de polypes implantés profondément, en se servant d'une petite éponge munie d'un fil et intro-

duite par la bouche, comme dans le tamponnement des fosses nasales. Cette éponge est ensuite retirée par la narine d'arrière en avant, à l'aide du fil, pour extraire le polype par arrachement. C'est la méthode de Voltolini ; elle est brutale et ne doit être employée qu'exceptionnellement.

Parfois, on croit avoir fait une opération complète, parce qu'on ne trouve plus une seule tumeur apparente. Il faudra pourtant introduire encore l'anse dans le méat moyen, la relever de bas en haut et souvent on retirera de petits polypes dont on ne pouvait soupçonner l'existence. On aura aussi de semblables surprises en plongeant l'anse sous le cornet moyen, jusqu'à son extrémité postérieure, puis en la relevant fortement de bas en haut comme dans le cas précédent.

Vu la possibilité d'hémorragie secondaire, nous n'opérons ordinairement, le même jour, qu'un seul côté. Une séance ultérieure est réservée au côté opposé. L'hémorragie, pendant l'opération, est rarement importante. On l'arrête facilement en pinçant le nez pendant une ou deux minutes à l'aide de la petite pince en baleine de Delstanche. On ordonne ensuite au malade de se moucher pour enlever les caillots.

Lorsqu'après trois ou quatre séances, suivant l'importance des polypes, on croit l'opération terminée, on brûle au galvanocautère tous les points suspects accessibles à la vue et aux instruments. La cocaïne permet de faire cette cautérisation sans douleur. On a conseillé, pour éviter la récidive, de faire pulvériser chaque jour un peu d'alcool étendu de trois parties d'eau. Malgré toutes les précautions, la récidive est presque inévitable. D'ailleurs, souvent les nouvelles poussées de polypes sont indépendantes des poussées antérieures. Le malade, pour se mettre à l'abri d'une nouvelle opération, doit se faire examiner, pendant deux ou trois ans, à des inter-

valles de huit à dix mois. On a ainsi la faculté de pouvoir extraire ou détruire les moindres germes de récidive. On obtient de la sorte une guérison complète et définitive. Malheureusement, le malade, dès qu'il respire librement par le nez, se croit guéri et ne revient nous trouver que plusieurs années après, lorsque le nez est absolument rempli à nouveau de nombreux polypes.

Il est à remarquer que quelques malades sont guéris d'emblée après les premières interventions. Quant à ceux chez lesquels la récidive est fréquente, il n'est nullement démontré que cette récidive se fasse au niveau même des premiers polypes. Il est plus probable que de nouvelles tumeurs prennent naissance en d'autres points.

On peut voir des hémorragies secondaires qui cèdent facilement aux moyens les plus simples. Sur plusieurs centaines de polypes muqueux du nez, nous n'avons encore observé qu'une hémorragie secondaire inquiétante. C'est le *seul cas* pour lequel nous ayons dû arrêter l'hémorragie par le tamponnement avec la sonde de Belloc. Il s'agissait, dans ce cas, d'un diabétique. On fera donc bien, avant toute opération, d'examiner les urines afin de se prémunir contre de tels accidents.

Nous n'avons vu qu'une ou deux fois survenir un peu d'inflammation nasale avec légère suppuration à la suite d'ablation de polypes muqueux. Mais, toutes ces complications, le malade les évitera s'il consent à suivre rigoureusement nos conseils après l'opération.

En règle générale, une fois la fosse nasale débarrassée de tous les caillots, nous insufflons au lance-poudre une petite quantité d'europhène, poudre antiseptique et hémostatique. Puis nous introduisons dans le nez un tampon de coton, long de 6 à 7 centimètres; nous conseillons au malade de garder le tampon quelques heures et même jusqu'au lendemain matin.

Pendant huit jours on fait priser de l'aristol ou un mélange de salol et acide borique à 1/10, et on conseille des aspirations nasales tièdes d'eau boriquée.

Dans les cas d'hémorragie immédiate après l'opération, le lavage à l'eau chaude a une action remarquable. Si l'hémorragie est secondaire, on conseille au malade d'aspirer, par les narines, un peu d'eau de Pagliari et de placer dans le nez un nouveau tampon de coton boriqué, imbibé d'eau de Pagliari. En cas d'insuccès, on aura recours à l'eau oxygénée ou au coton à la ferripyrine.

Il est inutile de décrire ici le traitement du coryza hypertrophique ou des sinusites pouvant coexister avec les polypes.

B. POLYPES MUQUEUX DES CHOANES

Les polypes, pendant des choanes dans le naso-pharynx, doivent être décrits à part au point de vue du diagnostic et du traitement. Ces polypes sont parfois uniques; ils gênent la respiration nasale des deux côtés à cause de leur volume important, ils limitent les mouvements du voile du palais et donnent à la voix un caractère plus ou moins nasonné. Ils compriment même l'orifice des trompes et provoquent de la surdité et des bourdonnements.

Cliniquement, nous les divisons en deux formes : les polypes cachés et les polypes dépassant le bord inférieur du voile. Les seconds se reconnaissent à la simple ouverture de la bouche; mais ils sont facilement pris pour de vrais polypes naso-pharyngiens à implantation basilaire. Quant aux premiers, on ne peut que les soupçonner par la rhinoscopie antérieure; la rhinoscopie postérieure seule nous permet d'en affirmer l'existence. On voit le naso-pharynx complètement rempli par une tumeur grisâtre dont on reconnaît l'implantation dans telle ou telle fosse nasale par le toucher digital. Le toucher

nous permet d'apprécier le volume du pédicule et son point d'implantation ordinairement sur la partie la plus reculée du méat moyen. Ce détail a son importance au point de vue opératoire. Ajoutons ici que ces polypes ne sont souvent qu'une complication d'autres polypes nombreux occupant les deux fosses nasales.

Les polypes plus volumineux, constamment visibles par la simple inspection de la bouche, sont plus rares, nous en avons rencontré quatre ou cinq cas. Ils forment une saillie à bord convexe au-dessous du bord concave du voile. Chez une jeune femme, que nous avait adressée notre ami Monard d'Aix-les-Bains, nous avons constaté un polype du volume d'une petite orange qui s'avançait sur la langue jusqu'au milieu de la bouche.

Ces tumeurs s'implantent dans les fosses nasales et s'accompagnent d'autres polypes muqueux du nez. Elles diffèrent cependant des polypes muqueux par leur structure souvent fibreuse. Quand les tumeurs sont moins volumineuses, la structure fibreuse ne s'observe qu'à la surface. La transformation fibreuse de ces tumeurs paraît provenir des frottements constants qu'elles éprouvent dès qu'elles pendent dans la cavité naso-pharyngée. Nous avons rencontré plusieurs cas de ces polypes complètement kystiques.

Ce genre de tumeurs peut se confondre avec les polypes naso-pharyngiens. Le toucher digital indiquera seul si la tumeur est adhérente au cavum. Les kystes de la bourse pharyngée se reconnaîtront facilement au miroir par leur siège et au toucher par leur fluctuation. Quant aux végétations adénoïdes, leur consistance spéciale, l'irrégularité des bourgeons suffisent pour établir le diagnostic.

Traitement. — C'est un traitement d'inspiration qui varie avec chaque tumeur. Nous allons citer les différents moyens que nous avons l'habitude d'employer.

Pour les polypes de volume moyen, on se servira de l'anse chaude ou froide, en se guidant à l'aide du spéculum. La principale difficulté est de saisir une première parcelle de la tumeur, car l'anse glisse à la surface et ne peut saisir une tumeur de trop grand diamètre. Il ne faudra point chercher à saisir le polype en totalité en une seule fois. L'anse étant appliquée sur la tumeur, on fera passer légèrement le courant pour faire adhérer le fil. Une première partie enlevée, le reste viendra facilement.

Mais si l'on échoue par ce procédé, il faudra recourir à une autre méthode. L'éclairage et le spéculum deviennent inutiles. On prend un double tube garni d'un fil en forme d'anse, non monté sur le manche. On glisse l'anse le long de la cloison, puis à l'aide de l'index gauche introduit par la bouche jusque dans le nasopharynx, on saisit sous l'ongle l'anse métallique pour la conduire le plus haut possible en arrière du polype. A ce moment, un aide tire sur les deux extrémités du fil pour saisir le pédicule et pour empêcher le fil de glisser; on touche, par deux ou trois fois, avec les conducteurs de la pile, les deux extrémités du tube guide-anse. Ceci fait, on monte le tube sur le manche de Jacoby et on opère la section de la tumeur à la façon ordinaire. La tumeur une fois libérée, le malade la rejette par la bouche. S'il reste encore quelques débris, ils seront enlevés par la voie nasale antérieure. On peut opérer de la même manière avec l'anse froide. Nous avons agi de la sorte plusieurs fois; on est plus à l'abri de la récidive, mais non de l'hémorragie.

Si la tumeur a un pédicule mince et grêle, on introduit l'index par la bouche, on contourne le voile du palais en laissant la tumeur en arrière; on pousse le doigt jusque dans l'orifice nasal postérieur, puis on redresse le doigt en pressant d'avant en arrière sur le pédicule du polype. L'extraction se fait ainsi souvent sans diffi-

culté. Dans le cas où la tumeur résiste et ne présente pas un volume considérable, on se contente de la malaxer et de la repousser dans la cavité nasale; alors, par la voie nasale antérieure, on la fixe avec une pince et on l'enlève par le procédé ordinaire (voie nasale antérieure).

Lorsqu'on se trouve en présence d'une tumeur très volumineuse, un autre procédé devient indispensable. Autrefois nous saisissions la tumeur par la voie buccale à l'aide d'un tube guide-anse ayant la courbure naso-pharyngée. Actuellement, nous introduisons la sonde de Belloc par la narine du côté de l'"implantation de la tumeur. Nous fixons ensuite, par simple torsion dans l'œillet de la sonde qui se présente dans la bouche, les deux extrémités d'un fil de fer long de 60 centimètres environ. De la main droite nous retirons ce fil par la narine, mais, avec l'ongle de l'index gauche, nous accompagnons l'anse derrière le voile du palais et nous l'introduisons le plus haut possible en arrière de la tumeur; c'est la partie la plus délicate de l'opération. Enfin, les deux extrémités du fil sortant par la narine, sont introduites dans un double tube porte-anse que l'on pousse jusqu'au pédicule. Le tube est monté sur le manche galvanocaustique et l'on pratique lentement la section. Pour ces grosses tumeurs, nous avons l'habitude de les saisir par la bouche avec une pince de Museux avant de terminer l'écrasement galvanocaustique.

Dans ces divers procédés les releveurs du voile sont inutiles et absolument encombrants.

Nous avons déjà pratiqué un certain nombre d'opérations de ce genre sans hémorragie de la moindre importance, et le plus souvent sans aucune trace de sang. Si l'opération n'est pas complétée par la voie nasale antérieure, on peut observer des récidives comme dans tous les cas de polypes muqueux.

On est étonné, en parcourant quelques travaux sur ce genre de tumeurs, de voir que quelques opérateurs se soient ouvert chirurgicalement une large voie antérieure. Ces opérations préliminaires ne sont utiles que pour certaines tumeurs à véritable implantation naso-pharyngée.

C. TUMEURS BÉNIGNES DIVERSES DES FOSSES NASALES

Outre les polypes muqueux, le nez peut contenir d'autres tumeurs plus ou moins rares. Nous allons passer en revue ces divers genres de néoplasmes.

PAPILLOMES

Le papillome nasal a un aspect clinique particulier. Il siège en général sur le cornet inférieur, ou bien sur le plancher ou sur la cloison. La tumeur est petite ou volumineuse, elle a un pédicule assez large et se distingue du polype muqueux non seulement par son siège différent, mais encore par sa couleur blanc-grisâtre et sa consistance plus grande. Son caractère essentiel est de saigner au moindre contact du stylet.

Noquet et Lacoarret ont eu le mérite de démontrer que le papillome vrai, est très rare et que les quatorze cas publiés par Hopmann devaient être pour la plupart des hypertrophies papilliformes du cornet inférieur.

Pour notre part, nous admettons aussi que cette confusion est fort possible, car nous n'avons vu qu'une fois un véritable papillome du cornet histologiquement prouvé. Nous en avons observé un autre cas sur la cloison. L'aspect blanc-grisâtre n'est pas pathognomonique. Nous avons rencontré un cas de tumeur simulant cliniquement le papillome et saignant au moindre contact ; néanmoins l'examen histologique a fait rejeter le papillome.

Le papillome s'installe sans bruit et ce n'est que plus tard que survient l'obstruction nasale, la tumeur simule alors un néoplasme malin. En somme, le microscope seul peut trancher le diagnostic.

Traitement. — L'anse galvanocaustique sera ici très favorable, mais ne mettra pas même à l'abri de l'hémorragie. La cocaïne sera appliquée pour l'anesthésie avec un pulvérisateur et non au pinceau, car le simple contact du pinceau provoquerait une hémorragie et empêcherait de continuer l'opération. Après l'ablation d'une première parcelle, le plancher nasal se couvre de sang et si l'on examine au spéculum, on voit nettement le coagulum sanguin animé de petits battements artériels, tant sont volumineuses les artérioles de la tumeur. L'intervention sera faite en plusieurs séances et à la suite de chacune d'elles on placera un tampon de coton hémostatique. Dans deux cas non vérifiés encore histologiquement, nous avons fait la destruction électrolytique.

FIBRÔMES

Les fibrômes sont très rares et ne se rencontren guère que dans les cas où les polypes ont évolué du côté du naso-pharynx.

OSTÉÔMES

L'ostéôme est encore une tumeur exceptionnelle. Il consiste en une production très dure, ordinairement d'un petit volume.

C'est une exostose dépendant des régions ethmoïdale ou frontale.

L'ostéôme peut acquérir un volume important. Son ablation relève alors du domaine de la grande chirurgie et réclame la création d'une voie artificielle.

KYSTES OSSEUX

Les kystes osseux siègent de préférence sur la cloison

ou sur le cornet inférieur, mais principalement dans l'épaisseur de l'ethmoïde.

La dilatation de la bulle ethmoïdale peut simuler un kyste du cornet, il faut en être prévenu, car il serait dangereux d'intervenir sur cette dilatation avec l'anse galvanocaustique (Lermoyez).

Le cornet moyen kystique se présente sous forme d'une masse arrondie qui remplit la cavité nasale. Cette masse est dépressible au stylet comme une feuille de mica. Nous nous contentons d'ouvrir la poche osseuse à l'aide d'une pointe galvanocaustique. On peut aussi se servir de la fraise des dentistes et enlever à l'anse des parcelles des parois. On rencontre souvent dans l'intérieur des polypes muqueux. D'après Beausoleil le kyste osseux du cornet moyen ne se rencontre que chez la femme.

Dernièrement nous avons eu l'occasion d'observer un énorme kyste osseux de la tête du cornet moyen chez une femme de 60 ans environ. L'affection simulait une hypertrophie du cornet moyen. Nous avons enlevé d'abord à l'anse une grosse masse polypeuse. L'anse galvanocaustique appliquée une seconde fois nous a permis de retirer une coque osseuse, mince, du volume d'une coquille de noix.

ENCHONDRÔMES

L'enchondrôme est encore une production rare que l'on ne peut guère confondre qu'avec l'hypertrophie de la cloison. Moldenhauer en a opéré un cas en se créant une voie artificielle. Moure, préfère l'électrolyse.

Moldenhauer cite aussi des *tumeurs à échinocoques* et des *kystes* contenant soit une dent, soit des poils. Il signale aussi des *hernies de la dure-mère* passant par la lame criblée. Ces hernies peuvent simuler des polypes muqueux, elles présentent des mouvements rythmiques

et s'acompagnent de troubles cérébraux. Ici une intervention serait fatale.

D. TUMEURS MALIGNES DES FOSSES NASALES

Les tumeurs malignes sont rares et offrent, au début, une grande difficulté de diagnostic ; cependant, le diagnostic établi de bonne heure a une grande importance, car il permet de tenter une intervention efficace.

Newman, dans un Traité récent, a très bien décrit les signes qui permettent d'affirmer la nature maligne de la tumeur. Les tumeurs malignes s'observent plus fréquemment chez l'homme. Les deux formes principales : *sarcôme* et *carcinôme*, se présentent à des âges différents. Le carcinôme est spécial à l'âge avancé (de 50 à 70 ans) ; le sarcôme, au contraire, frappe indifféremment tous les âges et même les jeunes sujets. Schmiegelow a même publié un cas de chondro-sarcôme chez un enfant de deux ans.

On doit être prévenu également que certaines tumeurs bénignes peuvent dégénérer comme cela a été démontré par Ricard, Hopmann, Schœffer, etc. Plicque (Annales des maladies de l'oreille, du larynx. 1890) prétend que tout polype survenant sur la cloison est une tumeur maligne. Nous avons observé plusieurs faits contraires à cette affirmation exagérée. Newman prétend, en outre, que les tumeurs malignes ne sont pas, en général, pédiculées.

On songera surtout à une tumeur de mauvaise nature en présence d'un néoplasme à développement rapide, s'accompagnant de suppuration fétide. Dans ces cas le simple examen au stylet peut provoquer des hémorragies même inquiétantes. Des épistaxis spontanées surviennent plus spécialement dans les formes sarcomateuses.

On doit tenir compte des douleurs irradiées prove-

nant de la compression des nerfs voisins. La tumeur peut envahir le sinus maxillaire ou le sinus frontal. L'envahissement du sinus maxilaire que nous avons observé plusieurs fois, s'accuse par du gonflement de la joue ; le plancher orbitaire repoussé en haut, projette l'œil en avant déterminant ainsi une exophtalmie unilatérale caractéristique. Quand la tumeur se développe du côté de l'ethmoïde, elle traverse la lame criblée, et provoque une méningite purulente. On constate alors tous les signes classiques de la méningite de la base : cécité, surdité, troubles cérébraux, etc. D'après R. Dreyfus *(Archives int. de lar. 1892)*, les glandes lymphatiques de la région sont rarement envahies et les métastases générales sont plus rares que pour les cancers des autres régions.

Le cancer peut encore envahir le naso-pharynx. Les symptômes d'obstruction causés par ce genre de tumeurs ne peuvent entrer en ligne au point de vue du diagnostic, car ils sont communs à beaucoup d'autres affections.

Il est important de savoir que le pronostic est plus favorable dans le cas de sarcôme ; mais l'aspect clinique de la tumeur ne permet pas de trancher cette question. Il faut enlever une parcelle de la tumeur et la soumettre à l'examen microscopique. Dans un cas, chez un malade âgé, chez le lequel tout plaidait en faveur d'une tumeur maligne, le microscope nous a révélé une tumeur de nature tuberculeuse.

Par contre, nous avons rencontré récemment un cas d'épithélioma paraissant siéger sur le cornet inférieur. La tumeur récidiva après deux opérations ; dans l'espace de quatre à cinq jours, l'obstruction nasale était complète. La résection du maxillaire supérieur pratiquée par mon collègue Vallas démontra que la tumeur remplissait le sinus maxillaire et envahissait déjà l'orbite.

Les lésions syphilitiques tertiaires simulent parfois

une lésion maligne. Si alors les caractères des lésions spécifiques signalées dans un autre chapitre, ne sont point assez précis, on a toujours la ressource du traitement d'épreuve par l'iodure de potassium. On ne devra même jamais négliger cette tentative avant d'entreprendre une opération de quelque importance.

Si les malades se présentaient au début de l'affection, on pourrait préciser le point d'origine de la tumeur pour mieux diriger l'intervention ; mais, la plupart du temps, ils nous consultent trop tard, à une période où toute opération est devenue impossible.

Traitement. — Dans le traitement, il faut tenir compte de diverses indications. On saura que les formes les plus malignes et les plus sujettes à récidive sont les sarcômes à cellules embryonnaires et le cancer encéphaloïde. Il n'en est plus de même des adéno-sarcômes et des fibro-sarcômes, qui peuvent être l'objet de tentatives chirurgicales importantes. On n'opérera qu'avec une certaine crainte les enfants et les vieillards.

Nous serons bref sur le traitement de ces tumeurs malignes, elles relèvent du domaine de la grande chirurgie.

Plicque a divisé les tumeurs en quatre groupes au point de vue des indications opératoires. A propos de chacun, il indique le mode d'intervention préférable. Une seule chose est à retenir, c'est que, pour les tumeurs très limitées, on pourrait à la rigueur intervenir à l'aide de l'anse galvanocaustique. Mais ces interventions, loin de guérir le malade, donnent souvent un coup de fouet à l'affection et la font progresser plus rapidement.

Quand une intervention paraît justifiée, il faut ouvrir une large voie. L'abaissement du nez, par la méthode de l'illustre Maître lyonnais, le professeur Ollier, est le procédé qui donne la voie la plus large et la plus facile. Il est des cas, cependant, où la résection du maxillaire

supérieur devient nécessaire. Nous connaissons plusieurs cas heureux opérés par cette dernière méthode.

La complication la plus grave sans contredit de l'opération est l'hémorragie, qui peut être mortelle d'emblée. Le sang peut aussi pénétrer dans les voies respiratoires. Pour obvier à cet inconvénient, on a proposé la trachéotomie préventive, faite de préférence avec la canule-tampon de Trendelenburg.

Parmi les contre-indications à l'opération, citons la cachexie avancée et l'existence de symptômes cérébraux. Dans les cas inopérables, on se bornera à un traitement symptomatique.

CHAPITRE V

Tumeurs du naso-pharynx

A. FIBRÔMES

Les fibrômes du naso-pharynx sont des tumeurs que l'on pourrait appeler malignes, malgré leur constitution histologique. Leur marche est, en effet, envahissante et les symptômes peuvent être exceptionnellement graves.

La plupart des auteurs prétendent que ces tumeurs ne se rencontrent plus au-delà de 25 ans, et, qu'à partir de cet âge, elles entrent en voie de régression.

Au début, le diagnostic est difficile. Il n'y a que du coryza et de l'obstruction nasale. On ne peut reconnaître l'existence de la tumeur qu'au toucher ou par la rhinoscopie postérieure. Le toucher seul indique si l'insertion se fait à la voûte et non dans les fosses nasales. La consistance dure de la tumeur ne permet pas

de la confondre avec les bourgeons mous des végétations adénoïdes.

Plus tard, le diagnostic se fait à la simple inspection de la cavité buccale, car la tumeur dépasse le bord libre du voile du palais, mais encore dans ce cas, le doigt permet seul de savoir s'il s'agit d'un vrai fibrôme naso-pharyngien implanté sur la région basilaire ou sphéno-pharyngienne.

D'après notre statistique personnelle, nous affirmons que le fibrôme naso-pharyngien vrai est infiniment plus rare que le fibrôme naso-pharyngien d'origine nasale pure, distinction de la plus haute importance au point de vue du pronostic et du traitement.

Les fibrômes naso-pharyngiens vrais ont surtout un caractère envahissant. Ils poussent parfois des prolongements multiples dans les fosses sphéno-palatine et sphéno-maxillaire. Ils peuvent faire saillie sous l'apophyse zygomatique. Le sinus lui-même n'échappe pas à l'envahissement. La joue se tuméfie, le nez s'élargit. La tumeur arrive à l'orbite par la fente sphéno-maxillaire et produit un exorbitisme considérable.

La tumeur peut encore se diriger du côté de la voûte nasale. Elle défonce la lame criblée, pénètre dans le crâne. Elle donne lieu alors à des névralgies, des vomissements et à une tendance à l'assoupissement. Enfin apparaissent des symptômes cérébraux mortels.

Mais, avant d'atteindre un pareil degré de gravité, le fibrôme débute comme une tumeur bénigne du naso-pharynx, par du coryza, de l'obstruction nasale, de l'altération du timbre de la voix, des bourdonnements d'oreille par compression des orifices tubaires. Le ronflement nocturne s'établit grâce à la pression de la tumeur sur le voile du palais. C'est à cette période qu'il faut intervenir pour obtenir un bon résultat. Plus tard, en effet, surviennent des hémorragies nasales répétées, exigeant souvent le tamponnement, la gangue fibreuse

de la tumeur empêchant la fermeture spontanée des vaisseaux.

A l'examen du malade, on constate, au miroir au début, et plus tard à la simple inspection de la bouche, l'existence d'une tumeur lisse, arrondie, rougeâtre. Dans le nez. on trouve souvent des bourgeons qui déforment les fosses nasales et pénètrent dans les sinus. Du côté des oreilles, signalons une dépression fréquente de la membrane du tympan.

Le toucher avec le doigt, dans le but de vérifier l'implantation, sera fait avec douceur pour éviter une hémorragie.

On peut confondre le fibrome naso-pharyngien avec une tumeur très rare, le polype fibro-muqueux naso-pharyngien, avec une tumeur maligne, ou bien avec un kyste du naso-pharynx ou un polype nasal faisant saillie dans le cavum.

Traitement. — En parcourant la littérature des polypes naso-pharyngiens, on voit que nombre de polypes, simples prolongements de polypes nasaux, ont été, bien à tort, traités par l'opération préliminaire, c'est-à-dire par l'ouverture d'une voie large artificielle.

Cette opération préliminaire ne doit plus être appliquée qu'à un nombre fort restreint de véritables polypes du naso-pharynx, dans les cas graves à prolongements multiples. Kocher recommande même alors de faire une trachéotomie préventive, suivie d'un tamponnement dans le fond de la cavité buccale, pour empêcher la pénétration du sang dans les voies aériennes. Dans les cas plus simples, on pourra se contenter de guérir ou de soulager le malade, sans lui imposer une opération qui a coûté la vie à plusieurs.

L'opération préliminaire peut se faire de différentes façons. Toutes les méthodes ont été bien résumées dans la Thèse de Jullien (P. 1892). Elles peuvent toutes se ramener à trois procédés principaux : *voie nasale*, *voie*

palatine et *voie faciale*. Les voies nasale et faciale méritent seules d'être conservées pour un nombre de cas fort restreint.

De tous les procédés par voie nasale, le meilleur est celui du professeur Ollier; il consiste en une ostéotomie nasale verticale bilatérale.

La voie faciale avec résection temporaire ou ablation totale du maxillaire supérieur a été aussi l'objet de modifications importantes de la part de nos maîtres lyonnais Gensoul, Ollier, Létiévant. Ollier appliqua à cette ablation sa méthode sous-périostée. Létiévant s'attacha, en outre, à la conservation d'un trépied osseux pour empêcher l'affaissement de la face, et chercha à conserver le nerf sous-orbitaire (Cartier, Th. Lyon, 1879).

Notre regretté collègue et ami, D. Mollière, fut un des premiers à abandonner l'opération préliminaire qui, à son dire, produisait en un jour plus de lésions que le polype en plusieurs années. Il partait de ce principe, que, si avant l'âge de vingt ans, le malade n'était pas mort, la tumeur s'atrophierait spontanément. Aussi, il ne tendait qu'à empêcher par l'arrachement simple l'accroissement de la tumeur et sa pénétration dans les cavités du voisinage. Les récidives pour lui étaient peu importantes, puisque l'opération préliminaire ne les évite nullement. D'ailleurs, Calignon (Th. de Lyon, 1880) cite cinq cas de mort brusque par l'opération préliminaire.

Desgranges, Delore et Létiévant ont réagi à leur tour contre l'opération préalable. Ollier préconise également l'arrachement par la voie naturelle comme la première opération à tenter. Mais cet arrachement simple offre aussi des dangers, soit à cause de l'hémorragie, soit par la communication possible avec le cerveau des tumeurs même les plus petites.

A l'heure actuelle, les progrès de la chirurgie nasale spéciale nous ont dotés de deux procédés nouveaux

appelés à supplanter les autres dans la majorité des cas, d'autant plus que le diagnostic peut se faire d'une façon plus hâtive.

Le premier de ces procédés est l'ablation à l'aide de l'anse galvanocaustique. L'anse se placera autour de la tumeur comme nous l'avons indiqué dans le chapitre précédent ; nous donnerons cependant la préférence à la sonde de Belloc pour l'introduction du fil écraseur. Ces tumeurs étant largement sessiles, on fera bien de se servir d'un fil d'un numéro supérieur à celui employé ordinairement. La section devra être faite en ne faisant passer le courant qu'avec beaucoup de lenteur pour éviter l'hémorragie. Nous avons opéré de la sorte plusieurs malades sans complication aucune. Cependant dans le cours de 1893, ayant pratiqué l'ablation d'une grosse tumeur de cette nature chez un jeune garçon de 14 ans, nous avons eu une hémorragie formidable que nous avons heureusement arrêtée de suite en obstruant tout le naso-pharynx à l'aide d'un énorme bloc de coton phéniqué.

Sans avoir renoncé complètement à l'anse galvanocaustique, nous avons eu recours, depuis cette époque, à un deuxième procédé qui, s'il agit avec plus de lenteur, nous met du moins à l'abri de toute surprise désagréable. Nous voulons parler de l'anse électrolytique vantée par Bruns et, plus tard, par Voltolini. Le tube porte-anse est semblable à ceux dont on se sert pour la galvanocaustie, mais il est rendu isolant sur toute sa surface par un vernis composé de gutta-percha dissoute dans le chloroforme ou plus simplement par l'enroulement en spirale d'un ruban étroit de feuille mince de gutta. Quant au fil, dans la partie formant l'anse, il est interrompu en son milieu par une olive minuscule d'ivoire. Les deux extrémités du fil se fixent dans deux petits trous pratiqués sur cette olive. De la sorte, un côté de l'anse agit comme pôle positif et l'autre comme

négatif ; la tumeur est ainsi sectionnée chimiquement. Le tout est monté sur le manche de Jacoby et relié à une pile à courant continu au bisulfate de mercure. Dix à douze éléments suffisent pour la section.

Nous avons aussi, à plusieurs reprises, employé l'électrolyse sous une autre forme. Voltolini a inventé une pince courbe dont les deux extrémités acérées et crochues sont introduites par la bouche et enfoncées dans la tumeur de bas en haut. Dans la profondeur du néoplasme, les deux branches de la pince s'écartent d'elles-mêmes l'une de l'autre, et, comme elles sont isolées à leur autre extrémité et vernies dans toute leur longueur, le courant ne peut agir chimiquement que

Fig. 40. — Fourchette électrique bipolaire.

dans la tumeur. Nous avons employé cette pince, mais nous l'avons abandonnée, son champ d'action étant trop restreint. Nous avons fait construire une tige à courbure naso-pharyngienne dont l'extrémité, en forme de fourchette, porte trois aiguilles de platine de deux centimètres de longueur environ (Fig. 40). La tige est isolée sur toute la longueur à l'aide d'un ruban de feuille mince de gutta enroulé et passé préalablement à l'eau phéniquée. Cet isolant peu adhérent facilite la désinfection après chaque opération. Nous fixons cette fourchette perpendiculairement dans la tumeur, et nous la relions aux deux pôles de notre source de courant continu. L'instrument est construit de telle sorte qu'il

agit d'une manière bipolaire : des trois aiguilles, deux sont négatives et l'autre est positive. On pourra toujours contrôler le sens du courant, à l'aide de *papier-pôle* qui devient rouge au contact du négatif.

Nous complètons encore la destruction de la tumeur à l'aide de longues aiguilles isolées introduites par les fosses nasales jusque dans l'épaisseur de la tumeur. Ces aiguilles, au nombre de trois environ, sont reliées l'une au pôle positif, les deux autres au pôle négatif, et agissent ainsi sur d'autres points de la tumeur.

Il y a quelques années, nous avons eu l'occasion de traiter un jeune homme de 20 ans porteur d'une grosse tumeur naso-pharyngienne avec prolongements dans la fosse nasale gauche et compression de la trompe gauche. Il fit plusieurs séjours relativement courts dans notre service hospitalier. L'ablation de parcelles de la tumeur donnait lieu à de telles hémorragies qu'il fallut y renoncer. Il fut traité alors exclusivement par l'électrolyse, soit par les aiguilles nasales, soit par notre fourchette naso-pharyngienne. Les séances d'électrolyse furent nombreuses, mais elles donnèrent un excellent résultat. Le malade va assez bien actuellement ; il a pu passer un concours d'agrégation et remplir les fonctions de professeur dans un lycée. Tout nous fait espérer que les reliquats de la tumeur disparaîtront avec l'âge.

En résumé, si la tumeur naso-pharyngée a une marche envahissante et pousse des prolongements inquiétants, on devra tenter l'ablation complète avec opération préliminaire. Si la tumeur reste cantonnée dans le naso-pharynx, on enlèvera tout ce que l'on pourra saisir avec l'anse galvanocaustique ou mieux électrolytique. Le reste sera détruit en plusieurs séances par des aiguilles électrolytiques introduites par le nez ou par la bouche. On ne fera qu'une intervention incomplète, mais fort palliative, qui permettra d'atteindre sans accident la période de régression spontanée.

B. TUMEURS DIVERSES DU NASO-PHARYNX

En dehors du fibrôme, le naso-pharynx peut être le siége de quelques tumeurs rares.

Les polypes *fibro-muqueux*, si l'on élimine tous ceux d'origine nasale, sont exceptionnels. Mackenzie en a cité une dizaine de cas. Ces polypes causent peu de désordres et n'exercent pas de compression fâcheuse sur les organes voisins. Ils peuvent coexister avec des polypes muqueux des fosses nasales. Nous avons vu des cas de polypes analogues et, comme ils paraissent s'implanter entre les cornets et l'orifice de la trompe, nous avouons qu'il est souvent fort difficile avec le toucher digital de reconnaître si le pédicule n'est pas implanté dans la cavité nasale.

Le traitement de ces tumeurs est des plus simples. L'anse galvanocaustique est le procédé le plus sûr et le plus rapide.

Les *Enchondrômes* peuvent acquérir un volume considérable ; ils ne s'accompagnent pas d'épistaxis. Leur ablation peut exiger une opération préliminaire. Ils ont été bien décrits par Müller et Heurtaux.

Les *Exostoses* sont peu importantes. D'après Mc Bride, elles ne causent que de légers troubles fonctionnels. Mackenzie a publié également un cas d'*adénôme*. Nous avons, de notre côté, enlevé sur la partie latérale du pharynx en arrière du voile, un petit myxangiôme. Dans tous les cas, l'examen microscopique est l'unique moyen de contrôler le diagnostic.

Enfin, parfois, des *kystes* volumineux se présentent à la voûte du naso-pharynx. Nous les avons mentionnés déjà à propos du catarrhe nasal postérieur. Peu nous importe qu'ils proviennent de la soi-disant bourse de Tornwaldt ou tout simplement d'une rétention glandulaire. Il nous suffit d'être prévenu de la possibilité de l'existence de ces kystes. Le diagnostic en est facile,

grâce à la forme arrondie de la tumeur et à sa fluctuation évidente au toucher digital.

Suivant l'importance du kyste, on interviendra par simple ponction au couteau galvanique ou par ablation de la poche à l'anse électrique ou avec l'adénotome de Rousseaux.

C. TUMEURS MALIGNES

Les tumeurs malignes du naso-pharynx peuvent être primitives, mais le plus souvent elles sont consécutives à une tumeur maligne des fosses nasales. Ces tumeurs se distinguent du fibrôme par leur consistance molle et leur tendance plus grande aux hémorragies. Elles envahissent les os de la base du crâne et donnent lieu à tous les symptômes de la méningite de la base. Nous en avons observé un cas récent qui s'accusait surtout par une céphalée très intense et qui a succombé rapidement sous le coup de troubles cérébraux. Deux autres faits sont encore en observation.

Un traitement chirurgical complet même avec opération préliminaire, est à peu près impossible. La récidive ne se ferait pas attendre. On se contentera de combattre les accidents au fur et à mesure de leur apparition.

Ces tumeurs se traduisent par des paralysies oculaires souvent unilatérales avec ptosis, par des troubles de l'ouïe, des paralysies du palais et surtout par de violentes douleurs de tête que rien ne peut calmer.

D. VÉGÉTATIONS ADÉNOÏDES

Nous abordons maintenant l'étude d'une affection d'une importance capitale, qui doit intéresser tous les médecins. Une erreur de diagnostic, en effet, peut, dans certains cas, compromettre définitivement l'avenir d'un enfant. Le diagnostic est cependant facile, puisque

nous avons vu des chefs d'institution initiés à l'existence de cette maladie, la soupçonner eux-mêmes chez des enfants qui leur étaient confiés.

C'est à Meyer de Copenhague que revient l'honneur de la découverte de cette affection, signalée ensuite en France par Lœwenberg.

L'enfant porteur de végétations adénoïdes offre un un aspect spécial : le *type adénoïde*. Néanmoins on ne

Fig. 41. — Jeune garçon porteur de végétations adénoïdes.

peut affirmer le diagnostic de visu, car il existe un type *pseudo-adénoïde* dépendant de l'obstruction du nez ou de l'hypertrophie des amygdales. Chatellier, et depuis, plusieurs autres ont parfaitement décrit la symptomatologie des végétations adénoïdes.

L'enfant se présente à nous avec un facies caractéristique. Il a une expression hébêtée ; la bouche est entr'ouverte, la lèvre inférieure pendante: La lèvre supérieure relevée, laisse voir souvent des incisives chevauchant les unes sur les autres, tant est étroite et ogivale la voûte palatine. Chez les enfants plus âgés, le nez est aminci ; dans d'autres cas, il est élargi et d'apparence strumeuse. Les joues manquent de saillie à cause de l'arrêt de développement des maxillaires supérieurs. Ce facies était connu autrefois des chirurgiens. On l'attribuait alors à l'hypertrophie des amygdales qui existe souvent avec les végétations adénoïdes (fig. 41).

La respiration nasale est gênée, et, suivant la nature de l'obstruction, les mucosités nasales entretiennent un coryza antérieur ou postérieur.

L'enfant ronfle la nuit, le sommeil est troublé par des cauchemars et des sueurs profuses. Aux repas, la mastication est bruyante, ce qui provoque des reproches constants de la part des parents.

L'enfant paraît distrait, il répond difficilement quand on l'appelle, car souvent l'ouïe est troublée soit par un catarrhe de la trompe, soit par une simple compression mécanique de l'orifice tubaire.

Signalons encore les troubles de la prononciation : Le nez étant obstrué les sons *an, en, on, un, in*, ne sont prononcés que comme de simples voyelles. Les consonnes réclamant un retentissement nasal sont altérées. L'M et l'N se prononcent B et D. L'enfant dira *baddequin* au lieu de *mannequin*. Le P et le T ont de la tendance à être prononcés B et D, le mot *panthère* se prononcera *bandère*.

Dans quelques cas rares, après l'opération, les troubles de la prononciation peuvent être l'inverse de ceux que nous venons d'énumérer. Ils résultent alors de l'impossibilité pour le voile du palais de fermer la communication nasale. Cela peut provenir d'une paresse

passagère ou d'une insuffisance vélo-palatine comme celle décrite par notre distingué confrère Lermoyez.

Aux signes mentionnés ci-dessus ajoutons encore la lenteur du développement intellectuel, une incapacité relative dans les études, une sorte d'*aprosexie* analogue à celle signalée par Guye d'Amsterdam.

Le développement physique n'est pas moins retardé. Les enfants sont petits et chétifs. Le thorax se déforme, s'aplatit ; il existe un enfoncement sternal sous la dépendance d'un certain degré de tirage chronique. Redard a même signalé l'existence de scolioses.

Nous avons vu un enfant de quinze ans, atteint d'énormes végétations adénoïdes, dont le thorax était tellement déprimé qu'en un point du sternum la poitrine n'avait pas plus de dix centimètres d'épaisseur. Cet enfant avait en outre une néphrite chronique. La gêne respiratoire provoque souvent de l'anémie et une grande faiblesse générale.

Heureusement, tous les enfants porteurs de tumeurs adénoïdes, ne présentent pas tous les symptômes que nous venons de décrire. Il y a des variétés nombreuses.

Calmettes avait groupé cette affection sous trois types principaux ; le *type auriculaire*, le *type nasal* et le *type mixte*. Chatellier a élargi le cadre et a cité huit types différents. Nous retiendrons plus spécialement le *type du chanteur*, qui présente le *hem !* spécial et des trous dans la voix, symptômes qui n'attirent nullement l'attention sur le pharynx nasal. On peut en dire autant du type du *pseudo-asthme* avec toux quinteuse et céphalée.

Tout cela prouve que dans toute affection de la gorge, un diagnostic ne peut être établi si l'on oublie de faire la rhinoscopie postérieure.

Nous avons laissé à dessein jusqu'ici les *végétations adénoïdes de l'adulte*. C'est qu'en effet cette affection est spéciale à l'enfance et tend à disparaître à l'âge adulte.

Dans quelques cas néanmoins les végétations peuvent ne pas disparaître à l'âge adulte. Gouguenheim, Luc et Dubief, Cuvillier, en ont cité plusieurs exemples. Chez l'adulte, ces tumeurs s'accuseraient surtout par des troubles de l'ouïe et du catarrhe naso-pharyngé. Luc et Dubief citent même des cas ayant débuté au-delà de 30 ans.

Nous avons pour notre part, constaté quelques cas de végétations adénoïdes de l'adulte ; mais ce sont, à notre avis, des exceptions fort rares. Depuis longtemps nous pratiquons systématiquement la rhinoscopie postérieure chez tous nos malades, et nous avouons que nous ne rencontrons presque jamais cette affection. Bien entendu, nous ne comprenons pas dans cette catégorie des hypertrophies insignifiantes de la glande de Luschka produisant simplement du catarrhe nasal postérieur.

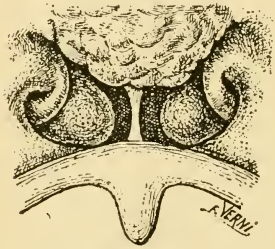

Fig. 42. — Tumeurs adénoïdes du naso-pharynx.

Nous avons passé en revue les divers signes capables de nous mettre sur la voie du diagnostic. Il nous reste à confirmer notre opinion par l'examen direct. La rhinoscopie postérieure n'est pas toujours possible chez les enfants. Cependant quand elle peut se faire, elle nous montre une tumeur lobulée occupant la voûte pharyngée entre les deux orifices tubaires (fig. 42). Les tumeurs empiètent sur les deux tiers des choanes et nous avons vu des cas où elles étaient apparentes même sous le bord inférieur du voile du palais.

Le toucher digital pratiqué comme nous l'avons indiqué dans un autre chapitre, nous donnera des renseignements plus précis.

Il nous permettra de nous mieux renseigner sur le volume réel de la tumeur et sur son siège principal. L'examen rhinoscopique postérieur ne permet pas d'apprécier aussi bien le degré précis d'obstruction des orifices postérieurs des fosses nasales, car il ne nous donne qu'une vue très oblique des végétations. La rhinoscopie antérieure peut également faciliter le diagnostic des tumeurs adénoïdes.

Aucune confusion n'est presque possible avec les autres tumeurs du naso-pharynx. Ajoutons encore que si le doigt tombe sur une voûte absolument lisse, il faudra recourir à un examen approfondi des cavités nasales pour trouver la cause exacte de ces cas que nous avons décrits sous le nom de *type pseudo-adénoïde*.

Michel Dansac a tenté de diviser les végétations adénoïdes en scrofuleuses, lymphadéniques et syphilitiques, avec caractères cliniques distincts. Lermoyez a décrit également une forme tuberculeuse consistant dans l'éclosion de la tuberculose peu après l'ablation des végétations. Nous croyons cette complication fort rare, car nous n'en avons jamais observé un seul cas. Cependant l'existence de végétations tuberculeuses est prouvée histologiquement comme pour les amygdales palatines, non seulement par Lermoyez, mais encore par Dieulafoy et Cornil. Cette forme est difficile à reconnaître cliniquement. On la soupçonne plutôt, lorsqu'il existe de l'hérédité tuberculeuse, des phénomènes scrofulo-ganglionnaires et un état général mauvais. Dans ces cas l'indication opératoire sera la même que dans les autres formes : mais on aura soin d'insister bien plus spécialement sur le traitement général après l'opération. On prescrira les Eaux chlorurées-sodiques et surtout le séjour au bord de la mer.

Quant aux végétations syphilitiques, nous en avons observé deux cas. Il s'agissait de lésions tertiaires hére-

ditaires. Le premier avait été opéré par un de nos confrères, et il était survenu quelques jours plus tard une perforation du voile. Dans le second cas, il s'agissait d'une jeune fille que nous avions refusé d'opérer parce qu'elle était atteinte d'une affection cardiaque sérieuse. Quinze jours après l'examen, le voile était perforé par une gomme. Dans ces cas le toucher ne donne pas de renseignements précis ; mais il faut tenir grand compte du début relativement récent de l'obstruction nasale et de sa marche assez rapide (1).

Traitement. — Il est des cas où l'âge déjà avancé du sujet (17 à 20 ans), l'absence de troubles marqués, la conservation de l'ouïe permettent d'attendre la régression spontanée. Chez les jeunes enfants peu développés, présentant des troubles de l'ouïe, l'opération s'impose d'urgence. Ainsi dans un cas, une jeune fille de treize ans nous fut présentée avec des tumeurs adénoïdes et des troubles de l'ouïe assez prononcés. La mère refusa l'opération; trois ans plus tard on nous pria d'intervenir, mais les végétations avaient disparu et la surdité persistait avec plus d'intensité. Nous avons vu aussi survenir une otite suppurée pour un retard de huit jours apporté à l'intervention.

Doit-on pratiquer l'anesthésie pour l'ablation des tumeurs adénoïdes ? Beaucoup d'opérateurs anesthésient régulièrement leurs petits malades soit au chloroforme, soit au bromure d'éthyle. Si nous avions à choisir entre les deux, nous préférerions de beaucoup le bromure d'éthyle, le chloroforme ne pouvant être considéré comme un anesthésique absolument sans danger. Le bromure d'éthyle a bien causé aussi des accidents mortels ; mais ils doivent être imputés à l'impureté du produit ou à l'inexpérience de l'opérateur.

(1) Ces deux observations ont été publiées à la Société française de Laryngologie (Mai 1896).

MM. Lubet-Barbon et Martin ont eu l'amabilité d'anesthésier plusieurs enfants en notre présence et nous avons admiré la prudence avec laquelle ils se servent de cet anesthésique. Pour notre part, sur un nombre considérable d'opérations, nous n'avons employé le chloroforme que trois fois et le bromure d'éthyle six ou sept fois seulement.

Nous croyons qu'avec une anesthésie locale bien faite, on peut sans peine pratiquer l'opération, même avec les enfants qui paraissent les plus récalcitrants. L'opération une fois commencée, l'enfant devient très docile et nous laisse terminer l'ablation sans résistance. Suarez de Mendoza partage notre manière de voir et ne fait que très exceptionnellement l'anesthésie.

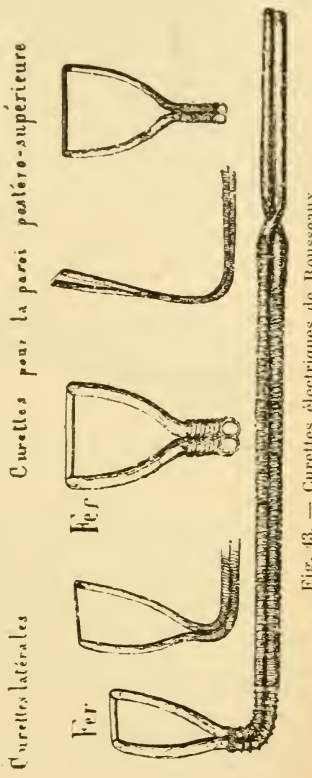

Fig. 43. — Curettes électriques de Rousseaux.

Les procédés opératoires des tumeurs adénoïdes sont très variés. Meyer au début les opérait à l'anse par la voie nasale. On a conseillé aussi l'ablation à l'aide d'un doigt articulé muni d'une curette. On a même préconisé l'ablation simplement à

l'aide de l'ongle, procédé insuffisant, préconisé à nouveau par Guillaume. Chatellier, puis Rousseaux ont l'un et l'autre inventé des curettes galvanocaustiques pour éviter l'hémorragie.

Nous avons employé les curettes de Rousseaux (fig. 43) elles nous paraissent donner un peu de réaction locale post-opératoire. D'un autre côté, nous en trouvons la tige trop flexible pour prendre un point d'appui sur la voûte naso-pharyngée. Depuis quelque temps nous avons fait des essais plus satisfaisants avec l'anse galvanocaustique, au moyen d'un nouvel instrument construit d'après nos données et sur lequel nous nous réservons d'appeler plus tard l'attention.

Fig. 44. — Pince de Chatellier pour l'ablation des tumeurs adénoïdes.

Chatellier a prétendu qu'il était utile d'immobiliser le voile du palais à l'aide de tubes de caoutchouc introduits par le nez et sortant par la bouche. Cette précaution est loin d'être indispensable.

Dans notre pratique, nous n'avons recours qu'à deux procédés : la pince et la curette. Nous nous servons de la pince de Chatellier, modification de la pince de Lœwenberg (fig. 44).

Cette pince nous paraît supérieure à toutes les autres par les soins apportés dans les moindres détails de sa fabrication.

Les curettes ont été variées à l'infini au point de vue de la forme et des dimensions. Elles sont toutes des modifications de celles de Göttstein. Nous donnons ce-

pendant la préférence, après essai des différents modèles, au couteau de M. Schmidt (fig. 45).

Voyons maintenant comment doit se pratiquer l'opération. L'enfant est placé sur une chaise devant une fenêtre. Un aide maintient la tête, un autre aide fixe solidement les mains de l'enfant, qui par un mouvement irréfléchi, pourrait saisir la main de l'opérateur. On anesthésie la cavité naso-pharyngienne à la cocaïne avec une tige porte-coton de courbure appropriée, ou même à l'aide d'un pulvérisateur introduit dans les fosses nasales. On fixe alors solidemment la langue avec un abaisse-langue, puis on introduit la pince dans

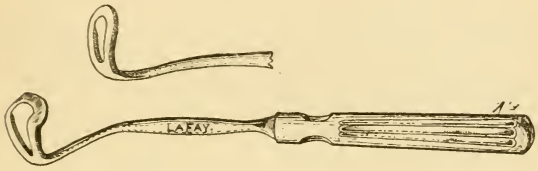

Fig. 45. — Couteau de Moritz Schmidt.

la partie médiane du naso-pharynx, on écarte les mors en les élevant jusqu'à la voûte naso-pharyngée et on arrache la partie principale de la tumeur. Deux autres coups de pince donnés à gauche et à droite permettront l'ablation des parties latérales. Enfin trois coups de curette, l'un médian et deux latéraux, sans sortir la curette de la cavité, achèvent l'opération d'une façon très complète.

Nous ne nous servons de la pince que dans le cas de tumeurs volumineuses ; dans les cas moyens, la curette nous paraît suffisante. Si l'on a anesthésié l'enfant au bromure d'éthyle, on ne doit opérer qu'à la curette afin de terminer l'opération avant le réveil.

L'extraction faite, le doigt bien désinfecté est plongé

dans le naso-pharynx pour constater si l'ablation est complète.

Pendant l'opération, on voit sourdre du sang par le nez et par la bouche ; mais l'hémorragie s'arrête spontanément assez vite, Avant d'abandonner l'opéré, il est bon de badigeonner la cavité à l'aide d'un fort tampon de coton aseptique imbibé légèrement d'une solution phéniquée à 5 o/o.

On fera bien de pousser de l'air dans les narines avec la poire de Politzer ; souvent on fera sortir de la sorte par le nez non seulement des caillots mais encore des parcelles de tumeurs. Une insufflation abondante d'europhéne par les fosses nasales achèvera l'hémostase tout en agissant d'une façon antiseptique.

Comme soins consécutifs, on fera priser plusieurs fois par jour soit de l'aristol, soit un mélange de salol et d'acide borique. On conseillera le repos à la chambre. L'enfant ne prendra quelques aliments froids que deux ou trois heures plus tard. Dans quelques cas, deux heures environ après l'opération, l'enfant a un peu de défaillance, il pâlit, et vomit une certaine quantité de sang noir avalé pendant l'opération.

Il est rare qu'on soit obligé de faire des irrigations chaudes pour arrêter l'hémorragie au moment même de l'intervention. L'hémorragie, si elle se produit, est presque toujours secondaire, deux heures environ après que l'on a quitté le malade. Cartaz croit l'hémorragie plus fréquente quand il n'y a pas eu anesthésie; tel n'est point notre avis, car, bien que nous ne pratiquions presque jamais l'anesthésie, nous estimons à peine à 1 o/o nos cas compliqués d'hémorragie. L'hémorragie s'arrête facilement d'ailleurs sous l influence d'une irrigation. Nous n'avons pratiqué que trois fois le tamponnement des fosses nasales. Nous avons observé aussi un cas d'hémorragie relativement grave qui survint chez un jeune paludéen. Le malade

avait quitté Lyon le jour même de l'opération, l'hémorragie fut arrêtée par des injections d'ergotine sans tamponnement.

Cartaz et Ruault ont signalé des complications secondaires, inflammation du pharynx, des amygdales et suppuration des oreilles. Nous n'avons rencontré que deux ou trois cas qui se compliquèrent d'otite, mais toujours chez des enfants ayant eu antérieurement des lésions auriculaires.

Si la dureté de l'ouïe persiste après l'opération, on fera plus tard, avec avantage, quelques insufflations avec la poire de Politzer.

Les résultats éloignés de l'opération sont remarquables. L'enfant est complètement transformé au poin de vue physique et intellectuel. Si la bouche persiste à rester ouverte par le fait de l'habitude, on la maintiendra fermée la nuit à l'aide d'un appareil spécial à bandeau élastique.

Les récidives sont possibles, mais surtout après une opération incomplète. Nous ne sommes pas partisan des opérations multiples ; tout peut être fait, la plupart du temps, en une seule séance et non en quinze, vingt et même cinquante séances, comme l'ont dit certains auteurs.

Après l'ablation des végétations, il reste encore parfois à s'occuper du traitement de l'hypertrophie des amygdales ou des cornets inférieurs. En terminant, nous devons signaler la nouvelle méthode de traitement sans opération, due à Marage. Cet auteur affirme avoir guéri, sans récidive, cinquante-quatre malades par de simples attouchements des végétations à l'aide d'une solution aqueuse de résorcine à 50 ou 100 pour 100. Le traitement réclame seulement six à dix séances, espacées de deux à trois jours.

Ne s'agissait-il pas dans ces cas de simples adénoïdites aiguës ?

DES ADÉNOÏDITES AIGUES

Nous croyons utile, à la fin de cette étude sur les végétations adénoïdes, de placer ici un petit chapitre concernant les adénoïdites aiguës.

L'adénoïdite est une affection aiguë infectieuse de l'amygdale pharyngée. A l'instar de l'amygdalite palatine, elle est primitive ou consécutive à d'autres affections, telles que les fièvres éruptives. Il est évident que, vu la coexistence fréquente du coryza et de l'amygdalite palatine, il est permis de supposer que l'amygdalite pharyngée ne doit pas échapper au processus inflammatoire. Nous pensons même que certaines esquinancies à point de départ mal connu peuvent provenir du naso-pharynx. Tous les spécialistes ont signalé l'existence des adénoïdites, mais c'est Moure et Helme qui en ont les premiers donné à part l'ensemble symptomatique.

Intermittence et courte durée sont deux signes caractéristiques des adénoïdites aiguës. Ces adénoïdites donnent lieu à l'apparition du cortège symptomatique ordinaire des végétations adénoïdes, mais le début en est assez brusque et se complique de fièvre, de céphalalgie et de ganglions cervicaux douloureux. En pareil cas, une intervention ne serait nullement justifiée.

Comme traitement, on conseillera le repos et l'on fera quelques lotions et insufflations antiseptiques.

On ne devra donc pas se presser d'opérer dès que l'on sentira au doigt une tuméfaction dans le cavum. Il ne faudra intervenir que si une hypertrophie chronique succède à une série de poussées aiguës.

CHAPITRE VI

Maladies de la cloison

A. DÉVIATION ET HYPERTROPHIE DE LA CLOISON

La cloison nasale est rarement symétrique. Elle est déviée dans 70 ou 80 o/o des cas. La déviation peut porter dans des points différents. Les déviations et les crêtes les plus fréquentes siégent ordinairement à l'union du vomer, de la lame perpendiculaire et du cartilage quadrangulaire. Les crêtes sont osseuses ou cartilagineuses et quelquefois portent sur les deux sortes de tissus.

Chatellier a signalé comme lieu d'élection le milieu de la lame perpendiculaire et l'articulation du vomer avec la lame cartilagineuse et la lame perpendiculaire; ces deux points de la cloison sont, en effet, plus faibles et cèdent plus facilement. Un autre lieu d'élection fréquent existerait vers le plancher, au point de rencontre de la cloison et des deux apophyses palatines; la cloison pourrait même, dans ce cas, faire saillie à la voûte palatine.

Ces anomalies résultent d'un défaut de synchronisme de développement. Potiquet les attribue aussi à une involution insuffisante provenant du cartilage de Jacobson. Toutefois, Zuckerkandl admet que ces déviations sont exceptionnelles avant l'âge de 7 ans. Gouguenheim, Moure et Baratoux ne sont point de cet avis, ayant souvent observé des déviations chez de plus jeunes enfants.

Qu'il s'agisse d'une anomalie de développement ou d'un traumatisme, cette lésion a une symptomatologie particulière, surtout quand elle est bilatérale.

Si la crête ou déviation siège à la partie supérieure,

c'est l'odorat qui est compromis. Si la lésion siège plus bas, elle gêne les fonctions respiratoires, altère la voix et provoque le catarrhe nasal postérieur. Les troubles réflexes, quand on en constate, relèvent plutôt des déviations supérieures.

A l'examen, on voit l'une des fosses nasales comblée par une saillie rougeâtre qui présente quelquefois en un point une crête jaunâtre due au cartilage vu par transparence ; c'est le cas, surtout dans les subluxations traumatiques du cartilage. Au stylet, la saillie est résistante et ne peut être prise pour un polype; c'est pourtant une erreur que l'on commet souvent. Pour savoir s'il s'agit d'une crête ou d'une déviation simple, on examine la narine opposée, et, dans le cas de déviation, on constate une dépression plus ou moins anguleuse. La fosse nasale saine, plus élargie, est souvent obstruée à son tour par une hypertrophie du cornet inférieur. Une forte hypertrophie du cornet moyen peut aussi dévier la cloison du côté opposé. Du côté malade, le cornet inférieur se moule sur l'hypertrophie de la cloison. Qu'il survienne alors une inflammation, et il peut s'établir une synéchie entre la cloison et le cornet inférieur. Ces synéchies peuvent être également la conséquence de cautérisations au galvanocautère.

Au niveau des choanes, la déviation est très rare; la petite saillie que l'on constate parfois de chaque côté, à la partie postérieure de la cloison, dépend d'un amas glandulaire dans l'épaisseur de la muqueuse.

Sous la pression du stylet, cetaines déviations simples sont réductibles, mais elles reprennent vite la position initiale, à la façon d'un ressort.

Il est difficile de reconnaître l'étendue des saillies de la cloison. On donne le nom d'*ecchondroses* aux crêtes antérieures et d'*hyperostoses* à celles siégeant en arrière, sur la partie osseuse du septum.

Les déviations et crêtes de la cloison ne peuvent

donner lieu à des erreurs de diagnostic. Avec le stylet on reconnaîtra facilement les hypertrophies molles de la muqueuse. Une fois, cependant, nous avons pris pour une saillie osseuse une hypertrophie dure de la partie moyenne de la cloison. La suite des événements prouva qu'il s'agissait d'un début de lésion syphilitique tertiaire. Les saillies bilatérales peuvent, au premier abord, se confondre avec les abcès de la cloison.

Traitement. — Une intervention n'est urgente que lorsqu'il existe des symptômes importants.

Pour les déviations simples, Michel conseille d'habituer les enfants à redresser la cloison par pression avec les doigts 50 à 60 fois par jour. Massei a obtenu de bons résultats par la douche d'air comprimé, administrée par séances de 5 minutes, plusieurs fois par jour, avec l'appareil de Waldenburg.

On a aussi comprimé la cloison pendant la nuit, à l'aide de tampons de coton, de tiges de laminaria ou d'éponges comprimées. En Amérique, on préconise un véritable *tubage nasal*, avec des tubes légers, fenêtrés, en aluminium.

Adams, Juracz, Delstanche, etc., ont proposé, les uns des forceps, les autres des pinces pour le redressement lent ou brusque ; mais, cette méthode ne réussit bien que si l'on a préalablement fait subir à la cloison une perte de substance avec un emporte-pièce de forme linéaire ou étoilée. On a aussi rendu mobile une partie de la cloison par une incision en tabatière, pour la maintenir ensuite en bonne position.

La plupart de ces méthodes sont d'une longueur désespérante et peuvent être remplacées par la méthode électrolytique. Il suffit, en effet, de détruire la partie épaissie de la déviation pour rétablir la lumière de la cavité nasale ; et, quand bien même, il se produirait une petite perforation de la cloison, il n'en résulterait aucun inconvénient.

L'électrolyse est, d'ailleurs, la seule méthode vraiment simple et pratique pour les ecchondroses de la cloison. Aussi ne citerons-nous que pour mémoire la section à l'aide de la scie de Bosworth, ou à l'aide de cisailles variées, ainsi que la résection sous le périchondre conseillée par Cholewa. Nous ne pouvons concevoir que des chirurgiens aient conseillé d'inciser le dos du nez pour faciliter l'opération. On trouvera d'ailleurs, dans l'article de Dionisio (Journal de Massei, 1892), l'énumération complète de tous les procédés.

Quant à nous, nous rejetons toutes ces méthodes. Au Congrès de Paris, 1889, nous avons donné nos premiers résultats par l'électrolyse, suivant la méthode de Miot. A la même époque, Moure et Bergonié, Suarez de Mendoza, Lannois ont fait aussi ressortir toute la valeur de ce procédé. Néanmoins, l'électrolyse a peu de partisans à l'étranger et nous la voyons rejeter presque par tous les auteurs.

Depuis 1888, nous n'employons presque pas d'autre méthode, et nous obtenons toujours un résultat parfait. Actuellement, nous ne plaçons plus le pôle positif à distance sur le bras ou sur le cou ; mais nous le relions à l'une des aiguilles implantées dans la cloison. Moure et Bergonié, puis Cheval ont modifié l'opération par l'introduction d'un rhéostat qui a pour but de rendre la destruction plus tolérable. Nous avons indiqué plus haut la forme du rhéostat que nous avons adopté. L'opération, de l'aveu de tous les malades, est fort peu douloureuse.

En dehors de notre installation déjà décrite, la pile la plus pratique est la pile au bisulfate de mercure, dont chaque élément est formé d'un crayon de charbon et d'un crayon de zinc. Douze éléments suffisent largement. A l'exemple de Moure, nous avons remplacé les aiguilles de platine par des aiguilles d'acier. Nous nous servons d'aiguilles anglaises n° 1, dites *aiguilles*

à ravauder. Elles ont une longueur de 6 et 8 centimètres.

Les aiguilles sont désinfectées à la flamme, puis introduites successivement dans la cloison, suivant une ligne verticale, dans l'épaisseur de la partie que l'on veut éliminer. Il est difficile de fixer plus de quatre aiguilles dans une même séance. Les aiguilles sont enfoncées parallèlement les unes aux autres, pour éviter le contact dans l'épaisseur des tissus entre l'aiguille positive et l'une des négatives. Ce contact annulerait l'effet du courant. On cherche aussi à ne pas faire pénétrer les aiguilles dans la cavité opposée. Il faut éviter encore le contact des aiguilles avec la peau de la narine ; à cet effet, on coiffe chaque aiguille d'un petit tube fin, de caoutchouc, dont le diamètre intérieur est égal au diamètre de l'aiguille. Le chas de l'aiguille reste seul à découvert pour recevoir les électrodes. Les deux électrodes consistent en deux légers fils de cuivre, recouverts de soie. Le fil positif se termine par un bout de tube de cuivre dans lequel l'aiguille entre à frottement, le fil négatif s'épanouit en trois branches munies chacune d'un même petit tube.

Lorsque tout est bien fixé, on oriente le galvanomètre au O ; mais nous croyons que le galvanomètre même n'est pas indispensable. On plonge alors les éléments dans le liquide et on intercalle les éléments peu à peu. Le collecteur doit être très bien construit pour éviter toute interruption de courant, une interruption provoquant toujours une vive douleur. Si l'on possède un rhéostat, le collecteur devient tout à fait inutile.

Si, dès le début, l'aiguille du galvanomètre dévie follement, il existe un contact entre les deux pôles dans l'épaisseur de la cloison ; dans ce cas, le malade n'éprouve pas la moindre sensation. Sans galvanomètre, on reconnaît facilement si le courant produit un effet utile, car en approchant l'oreille du nez du ma-

lade, on entend la crépitation produite par le travail électrolytique. Dans le cas de contact intérieur, il suffit de placer le pôle positif sur une autre aiguille, le contact de deux aiguilles négatives n'entravant pas l'opération. Chaque fois que l'on ajoute un élément, le malade éprouve une petite douleur de très courte durée ; il est bon d'habituer l'opéré en intercalant peu à peu les

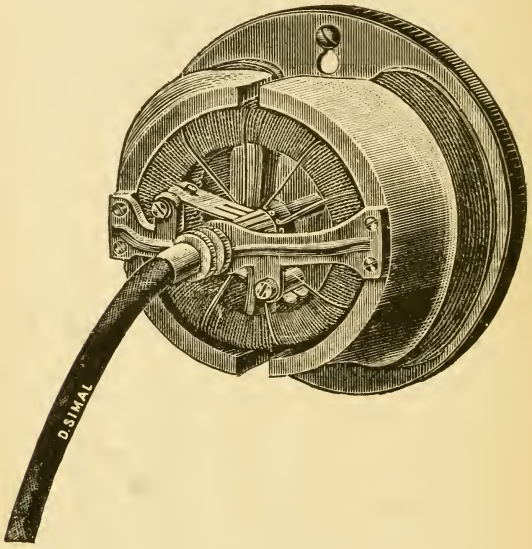

Fig. 46. — Moteur électrique.

éléments. Nous employons 8 éléments environ, rarement 10, et le galvanomètre marque de 25 à 30 milliampères. L'opération dure 8 à 10 minutes, puis on ramène graduellement le collecteur au O ; on inverse alors le courant et on recommence l'opération pendant une minute. Ce temps de l'opération a pour but de sup-

primer l'hémorragie au moment où l'on enlève les aiguilles ; chaque aiguille produit dans la cloison un

Fig. 47. — Manche droit pour perforateurs et fraises.



Fig. 48. — Trépans et mèches actionnés par le moteur électrique.

véritable cylindre nécrosé de 3 à 4 millimètres de diamètre. Les parcelles nécrosées s'éliminent en 2 ou 3 semaines ; on peut activer l'élimination avec une curette,

comme Moure le recommande. *Une seule séance* suffit dans la plupart des cas. Quelquefois, la cloison présente une petite perforation sans importance qui ne peut jamais causer un effondrement externe du nez.

Bien entendu, l'opération pratiquée avec une installation électrique parfaite et un réducteur de potentiel, sera de beaucoup supérieure et moins pénible pour le patient.

Sur un nombre considérable de cas, nous n'avons rencontré qu'une seule complication, un abcès de la cloison, chez un jeune homme qui, en dépit de nos conseils, n'avait pris aucune précaution antiseptique.

S'il existe une crête osseuse, on ne pourra la détruire au moyen des aiguilles, on devra recourir alors au tour à fraiser des dentistes, ou mieux au moteur électrique. On a construit à cet effet de petits moteurs marchant à 12 ou à 110 volts (fig. 46). Le flexible du moteur est muni à son extrémité d'un manche droit sur lequel on monte les perforateurs, fraises ou trépans (fig. 47 et 48).

Lorsqu'on se sert d'un trépan pour détruire une crête

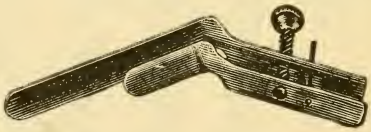

Fig. 49. — Spéculum pour protéger le cornet inférieur.

de la cloison, il est bon de protéger le cornet nasal au moyen d'un spéculum à longue lame métallique (fig. 49).

L'application du trépan sur la cloison est chose facile et ne provoque, pour ainsi dire, aucune douleur. L'hémorrhagie est insignifiante et s'arrête d'elle-même rapidement.

On peut aussi enlever les crêtes de la cloison au

moyen d'une scie, celle de Bosworth, par exemple; mais nous préférons la scie actionnée par le moteur électrique. La scie s'adapte, dans ce cas, sur un manche

Fig. 50. — Manche excentrique pour scies, stylets, massage.

Fig. 51. — Scie ondulée droite et scie dentée fine.

spécial excentrique qui sert également pour le massage vibratoire (fig. 50 et 51).

La pédale de mise en marche du moteur sert en même temps de rhéostat, elle est construite de telle façon qu'en appuyant plus ou moins avec le pied, on obtient quatre vitesses différentes.

Quant aux saillies du bord postérieur de la cloison, on les détruit en introduisant par le nez un couteau galvanique dont on guide la pointe par la rhinoscopie postérieure.

Traitement des synéchies. — Nous détruisons les synéchies, soit au galvanocautère, soit par l'électrolyse à l'aide de deux aiguilles. Pour empêcher une nouvelle soudure, nous avons imaginé un procédé supérieur au vulgaire tampon de coton ou aux lames d'ivoire ou d'étain. Nous prenons une plaque de *celluloïd incolore* de 1 millimètre d'épaisseur, nous taillons une lame longue de 6 centimètres et de 13 à 15 millimètres de hauteur. Nous en arrondissons les angles; l'extrémité anté-



Fig. 52. — Lame de celluloïd pour le traitement des synéchies. (Réduction au 1/3.)

rieure est taillée de façon à se loger facilement à l'entrée de la narine; elle présente une petite ouverture qui permet de fixer un fil double que l'on noue derrière l'oreille pendant la nuit (fig. 52). Ce fil est parfois inutile et nous avons vu des malades supporter la lamelle sans difficulté pendant trois semaines, cette lamelle n'entravant en rien les fonctions respiratoires. Ce procédé nous a déjà rendu maintes fois le plus grand service. Molinié a fait une communication récente sur l'emploi de ces lames de celluloïd. Nous les employons souvent pour dilater les fosses nasales dans certains cas d'hypertrophie des cornets.

B. ABCÈS DE LA CLOISON. — HÉMATOME.

Ces abcès sont faciles à reconnaître. Ils ont un début brusque. Ils surviennent à la suite d'un traumatisme, d'un hématôme ou d'une maladie générale, fièvre

typhoïde, par exemple. Gouguenheim a publié deux cas d'abcès chauds de la cloison, avec déformation consécutive du nez, sorte de dépression en coup de hache au-dessous des os propres. Pour qu'il survienne une telle difformité, il faut qu'il existe une altération à l'union du cartilage avec la lame perpendiculaire ou avec le vomer. De là l'indication d'ouvrir ces abcès le plus tôt possible.

L'abcès de la cloison s'accuse par de la tuméfaction et de la rougeur du nez, de l'œdème de la lèvre supérieure, une injection des conjonctives et une obstruction nasale complète. A l'examen, il existe *une saillie rouge, bilatérale, douloureuse et fléchissant sous le stylet.*

L'hématôme observé au début présente une coloration ecchymotique et peut être compliqué d'une fracture des os propres du nez.

La perforation de la cloison est loin d'être la conséquence obligée de l'abcès. Le plus souvent tout rentre dans l'ordre sans perforation et sans déformation du nez. Nous avons observé une perforation chez un officier de cavalerie qui avait eu le nez fortement contusionné par le redressement brusque de la tête de son cheval. Nous avons également rencontré un certain nombre d'abcès chez les jeunes enfants à la suite de chûtes sur le nez.

Traitement. — On ouvrira l'abcès des deux côtés au galvanocautère, on fera de fréquentes lotions antiseptiques et l'on tamponnera avec la gaze iodoformée.

Dans le cas d'hématôme avec fracture, on emploiera l'appareil plâtré de Mollière et Chevallet.

C. HYPERPLASIES DE LA CLOISON,

L'hyperplasie se combine souvent avec les polypes du nez. Elle peut simuler un abcès ou une tumeur de la cloison; mais l'affaissement produit par la cocaïne confirme le diagnostic.

On traite ces hyperplasies au galvanocautère ou à l'anse, quand c'est possible. Dans le cas où l'on pourrait songer à une gomme, on donnerait l'iodure et on préviendrait ainsi des désordres graves.

D. NÉOPLASMES DE LA CLOISON.

En dehors de l'hyperplasie et des hématômes traumatiques, il peut survenir sur la cloison des tumeurs bénignes ou malignes.

Les tumeurs bénignes sont rares. Elles siègent ordinairement sur la partie cartilagineuse de la cloison. Quelques cas ont été publiés par Chiari dans un mémoire d'ensemble sur la question. Citons aussi les cas de Lange, Natier, Rousseaux, etc. Dernièrement, avec Collet, nous avons publié treize observations auxquelles nous pouvons ajouter encore une série de nouveaux cas.

Le diagnostic de ces tumeurs n'est possible, pour ainsi dire, que par l'examen microscopique. Les polypes muqueux et les papillômes vrais seraient, d'après Chiari, les tumeurs les plus fréquentes (sept cas de chaque espèce). Nous avons observé un cas de myxôme et un cas de papillôme. On a signalé aussi des enchondrômes, des fibrômes, des fibro-myxômes, etc. Nous avons encore rencontré un cas d'angiôme capillaire et un cas de myxangiôme; puis un cas très rare de nœvus pigmentaire formant tumeur sur la cloison et sur le plancher nasal.

La plupart de ces tumeurs sont trop petites pour donner lieu à l'obstruction nasale, quelques cas exceptés. L'épistaxis à répétition est un symptôme fréquent; dans un de nos cas, elle détermina une anémie profonde. Chez une malade atteinte d'angiôme capillaire, la tumeur récidiva trois fois, cette tumeur saignait abondamment à chaque période menstruelle. Deux fois nous avons constaté en même temps des polypes muqueux des fosses nasales. Enfin, on rencontre aussi sur la cloison

des tumeurs bourgeonnantes relevant soit du lupus, soit de la tuberculose. Ces tumeurs perforent la cloison et peuvent faire croire à un néoplasme malin.

Dans un mémoire récent, Gouguenheim et Hélary ont cité 24 cas de tumeurs malignes de la cloison (13 sarcômes et onze épithélômes ou carcinômes), sur lesquels 2 cas personnels. Ici encore c'est l'épistaxis qui domine au début, mais ces tumeurs se distinguent facilement des néoplasmes bénins par leur tendance à tout envahir dans leur voisinage, puis par l'apparition de ganglions au niveau de l'angle de la mâchoire.

Traitement. — L'ablation à l'anse galvanocaustique est l'unique traitement. On sectionnera au rouge sombre pour éviter l'hémorragie, que l'on arrêterait d'ailleurs facilement à l'aide d'un tampon.

Pour les tumeurs malignes, l'anse sera utile au début. On devra aussi cautériser énergiquement le point d'implantation. Plus tard, c'est aux grandes interventions chirurgicales (procédés de Rouge, d'Ollier, de Kirmisson) qu'il faudra recourir, sans oublier l'ablation des ganglions.

E. PERFORATIONS DE LA CLOISON.

Bien que nous ayons déjà mentionné les perforations qui surviennent dans les processus syphilitiques ou tuberculeux, nous croyons devoir refaire ici, dans un paragraphe, le diagnostic des principales espèces de perforation.

On a trop de tendance à soupçonner toujours la présence de la syphilis dans toute perforation du septum; il est d'autres causes à cette lésion.

Hajek, dans une excellente leçon résumée par Lermoyez, en dehors des perforations par abcès ou par traumatisme, a décrit trois grands types de perforation : 1° l'ulcère perforant; 2° la perforation tuberculeuse; 3° la perforation syphilitique.

L'*ulcère perforant simple*, le plus fréquent de tous, s'explique facilement. Il se produit sur un point du cartilage le plus exposé à recevoir les poussières. Ces poussières pènètrent dans de larges orifices glandulaires au niveau d'une muqueuse très mince, à épithélium non vibratile, et dans le voisinage immédiat du périchondre. C'est sur ce même point de la cloison que certaines personnes ont l'habitude de porter constamment les doigts et de déposer ainsi avec l'ongle des germes pathogènes. Ajoutons que, dans certaines professions (fabriques de chromates, de phosphore, de ciment, etc.), les ouvriers sont exposés à inspirer des poussières irritantes et toxiques. Que! que soit l'agent irritant, il provoquera des épistaxis et des nécroses moléculaires qui aboutiront plus tard à l'ulcère perforant simple. En présence des épistaxis à répétition, on devra donc prévenir la perforation par un traitement antiseptique et des précautions hygiéniques appropriées.

L'*ulcère tuberculeux* est primitif ou secondaire. La forme secondaire est facile à reconnaître, vu l'existence de lésions pulmonaires avancées; en outre, elle envahit souvent les cornets. Plus rarement on constate quelques granulations miliaires autour de l'ulcération. La forme primitive, bien étudiée par Kikuzi, est plus difficile à diagnostiquer. L'ulcère est marqué au début par un champignon fongueux qui fera rejeter et l'ulcère simple et l'ulcère syphilitique. Mais, si le champignon est seul visible, on peut croire à la syphilis, à la tuberculose ou au cancer. Le microscope seul permettra de trancher la question, même lorsqu'on hésite entre le lupus ou la tuberculose. Dans le lupus, cependant, il n'est pas rare d'observer des nodules externes du nez.

Traitement. — Ablation et râclage, puis cautérisation énergique à l'acide lactique.

La *perforation syphilitique* est de nature tertiaire. Elle débute par une infiltration gommeuse, molle, fluc-

tuante, simulant un abcès. Il est rare d'observer le malade à cette période. Plus tard, on constate une ulcération étendue siégeant sur les lames osseuse et cartilagineuse tout à la fois. Les bords de l'ulcère sont irréguliers et les sécrétions sont fétides. Le dernier stade est accusé par des déformations nasales produites plutôt par la rétractilité des cicatrices que par l'étendue de la destruction.

Traitement. — Donner l'iodure à haute dose; enlever les séquestres s'il en existe. Lavages antiseptiques.

CHAPITRE VII

Maladies des Cavités accessoires des fosses nasales

Toutes les cavités ne suppurent pas avec la même facilité. Voici d'après Schech l'ordre de fréquence de ces suppurations : sinus maxillaire, sinus frontal, cellules ethmoïdales et sinus sphénoïdal. La suppuration peut envahir plusieurs cavités simultanément.

Ces suppurations résultent d'une inflammation, elles s'accompagnent souvent de polypes muqueux. Elles peuvent provenir de fractures nasales, d'ulcérations, de corps étrangers, etc., ou bien relever d'une affection générale : tuberculose, syphilis, érysipèle, etc.

Gründwald a dressé la liste des principaux symptômes permettant de soupçonner une suppuration des sinus.

Ce sont :

1° La *suppuration* souvent intermittente et unilatérale dans la plupart des cas.

2° L'*ozène* qui, à l'inverse de ce que l'on observe dans la rhinite atrophique, serait perçu par le malade lui-même.

3° Les *polypes* et les *hypertrophies des cornets* qui coïncident fréquemment avec l'empyème.

4° L'*anosmie* due à la présence du pus et qui disparait après la guérison.

5° La *céphalée*, symptôme d'extrême fréquence.

Nous laisserons de côté, l'*aprosexie*, l'*épistaxis*, le *rétrécissement du champ visuel* tous symptômes relativement rares.

Passons maintenant au diagnostic des suppurations de chaque cavité :

I. SUPPURATION DU SINUS MAXILLAIRE

Depuis les recherches de Ziem, nous ne sommes plus réduits au diagnostic des seules suppurations s'accusant par du gonflement de la face. Les empyèmes latents sont devenus du domaine courant de la rhinologie.

Actuellement, quand un malade se présente à nous avec un coryza chronique purulent unilatéral entraînant de la fétidité perçue par le malade lui-même, la sinusite maxillaire est la première affection à laquelle nous devons penser. Le malade nous apprend alors qu'au réveil, il ressent dans le fond de la gorge une saveur désagréable due à des matières plus ou moins adhérentes. Plus tard, dans la journée, surtout de dix heures à une heure, il se produit par l'une des narines un écoulement fétide assez abondant dont nous constatons les caractères dans le mouchoir. Parfois, quand le malade baisse la tête, du pus s'échappe goutte à goutte par la narine.

Le malade se plaint en outre de pesanteur de la tête, avec douleur sous-orbitaire, quelquefois même sus-orbitaire. Le travail intellectuel est difficile.

Le début de l'affection remonte à plusieurs mois ou

plusieurs années. Parfois il a été marqué par une fluxion à la joue, à la suite d'une extraction dentaire. Si l'on examine la mâchoire supérieure, on rencontre une carie, tantôt de la deuxième prémolaire, tantôt des deux premières grosses molaires, ces diverses dents communiquant avec le sinus maxillaire. Dans d'autres cas, les dents sont absolument saines.

Reste à confirmer le diagnostic par l'examen. Un signe important, mais qui malheureusement fait souvent défaut, est la présence dans le méat moyen d'une goutte de pus caractéristique. Mais cette goutte ainsi placée ne prouve rien au point de vue du sinus maxillaire, car, comme le fait remarquer Lermoyez, elle peut provenir aussi bien du sinus frontal que des cellules ethmoïdales antérieures. Mais si l'on pratique un lavage du nez, à la manière de Frœnkel, le pus disparaît pour longtemps s'il vient de l'orifice élevé du maxillaire supérieur, tandis qu'il reparait de suite s'il provient des deux autres cavités dont l'orifice s'ouvre à la partie déclive.

Les polypes et le pli latéral hypertrophique de Kafe-

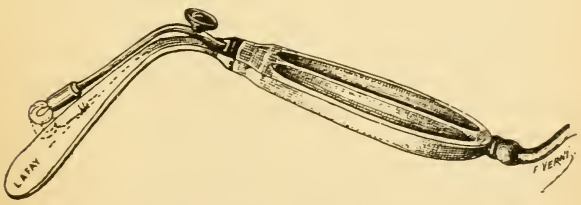

Fig.53. — Abaisse-langue électrique.

mann ne prouvent rien pour le diagnostic, ce sont de simples coïncidences.

Il ne nous reste plus alors qu'un moyen important d'affirmer le diagnostic, c'est l'éclairage électrique par transparence, tel que l'a préconisé Heryng. Nous avons

fait construire un abaisse-langue électrique sur les données de celui d'Heryng; mais il est agencé intérieurement de telle façon, qu'après ablation de la petite lampe, il puisse être désinfecté à la flamme, comme un abaisse-langue ordinaire (fig. 53). La lampe est d'une force de 6 à 8 volts qui suffit largement dans tous les cas.

Le malade est placé dans une pièce sombre, on introduit alors l'abaisse-langue et on fait fermer la bouche. Le courant, une fois établi, toute la partie de la face au-dessous des yeux s'illumine en rouge d'intensité moyenne. A l'état normal, la lueur brille jusqu'au niveau du globe oculaire; mais si l'un des côtés est malade, l'une des joues reste sombre formant une opposition marquée avec la joue opposée. Cependant, dans quelques cas, la joue du côté malade reste transparente, et ce n'est que vers le bord de l'orbite que l'on aperçoit un petit croissant sombre. Ce croissant suffit pour faire admettre d'une façon presque certaine l'existence du pus. Si le croissant sombre sous-orbitaire existe des deux côtés, l'empyème est bilatéral, nous avons vérifié le fait dans cinq cas différents. Il est superflu d'ajouter que les appareils de prothèse dentaire doivent être enlevés pendant la recherche de la transparence.

Quelques auteurs ont nié la valeur de cette méthode en s'appuyant sur l'inégalité possible de l'épaisseur des tissus et sur la présence possible également d'une tumeur des sinus. Tout cela est fort rare en vérité et nous maintenons avec Cartaz, Lermoyez, Luc et Ruault que l'éclairage par transparence est un signe de la plus haute valeur. Il ne nous a pour ainsi dire, presque jamais trompé.

Il y a quelque temps, Davidsohn a fait remarquer que la pupille ne s'éclaire pas du côté de l'empyème. Ce signe est difficile à apprécier, on ne le perçoit bien qu'en masquant avec la main la partie inférieure du visage. Nous ne connaissions pas encore ce nouveau signe, lorsque

de notre côté nous avons publié (*Annales des Maladies du Larynx*.—(Février 1893) un fait analogue de constatation plus facile. Le malade ayant les yeux fermés, nous faisons passer le courant seulement pendant de courts intervalles ; il se produit ainsi une lueur vive qui, traversant le plancher orbitaire, va impressionner nettement la rétine par la partie inférieure du globe oculaire. Dans le cas d'empyème, le pus arrête les rayons lumineux et l'œil situé au-dessus du sinus malade ne perçoit aucune lueur. La perception lumineuse est à nouveau rétablie après la guérison. Burger d'Amsterdam, qui n'avait pas eu connaissance de notre note sur ce sujet, a publié en janvier 1894 (*Revue de Moure*) un travail venant à l'appui de notre opinion.

Enfin, Roberston a ajouté encore un nouveau signe consistant dans l'opacité de la paroi nasale du sinus. Pour la recherche de ce signe, on place l'abaisse-langue électrique dans la bouche et l'on pratique en même temps la rhinoscopie antérieure. On constate alors que la paroi externe de la fosse nasale est sombre du côté du sinus malade.

J. A. Wilkens (*Inaugural Dissertation*. Freiburg i. B. 1896) a publié, sous l'inspiration de Burger, un excellent travail sur le diagnostic de la sinusite maxillaire au moyen de l'éclairage par transparence. D'après lui la preuve de l'existence du pus est fournie par les quatre signes suivants :

1° Opacité partielle de la joue-Signe d'Heryng.

2° Défaut de transparence de la pupille-Signe de Vohsen-Davidsohn.

3° Absence de perception lumineuse subjective. Signe de Garel-Burger.

4° Opacité de la paroi nasale du sinus. Signe de Roberston.

Reste maintenant à retirer le pus du sinus pour confirmer un diagnostic presque certain déjà.

Tant au point de vue du diagnostic que du traitement nous cherchons à rejeter toute tentative chirurgicale. Nous ne recourons à cette dernière que dans le cas où la recherche par l'orifice naturel est impossible. Or, le cathétérisme de cet orifice est praticable environ dans 60 o/o des cas. Il est possible que parfois la sonde s'engage dans l'orifice accessoire, mais le résulat est encore identique. Nous nous servons d'une sonde construite sur les données d'Heryng. Le tube a 1 mm. à 1 mm. 1/2 de diamètre. Il est coudé à angle droit à 5 ou 6 mm. de son extrémité (fig. 54).

Fig. 54. — Sonde de Heryng pour le sinus maxillaire.

Nous passons d'abord la cocaïne dans le méat moyen non seulement pour éviter la douleur, mais surtout pour élargir l'entrée du méat. La sonde est introduite, le bec tourné en bas, dans le méat moyen; puis on tourne le bec en dehors et un peu en haut. On procède par tâtonnement dans la gouttière de l'infundibulum. A un moment donné, on sent que la sonde pénètre dans l'orifice, car on ne peut plus faire mouvoir l'extrémité d'avant en arrière. On adapte à la sonde le tube d'une seringue anglaise et on fait passer un courant d'eau boriquée. On retire alors une certaine quantité de liquide excessivement fédide, et bientôt le liquide sort avec limpidité.

Le premier cathétérisme est quelquefois long à pratiquer, la situation de l'orifice variant sur chaque individu, mais les lavages suivants sont beaucoup plus faciles, la position de l'orifice étant mieux connue. Si le cathétérisme naturel est impossible à cause du cornet

moyen ou de la situation particulière de l'orifice, nous faisons l'exploration par le méat inférieur. On peut se servir alors, soit du trocart aiguille courbe de Luc, soit du petit trocart droit de Lichtwitz. L'instrument est introduit sous le cornet inférieur, la pointe dirigée en dehors. Arrivé à 4 centimères de l'épine nasale antérieure, nous relevons la pointe en dehors et en haut, la tige s'appuyant sur la cloison nasale. Par quelques mouvements de torsion sur l'axe, on perfore facilement la paroi du sinus, fort mince à ce niveau. On retire alors le pus soit par aspiration, soit par lavage direct. Avouons cependant que, dans quelques cas, rares il est vrai, la perforation est impossible à cause de la résistance de la paroi.

Nous n'avons jamais fait la ponction de la paroi externe par le méat moyen comme le recommande Zuckerkandl.

Traitement. — Les suppurations du sinus maxillaire peuvent se diviser en deux catégories : celles qui guérissent rapidement et celles qui ne cèdent qu'à des lavages répétés pendant de longs mois, ou à un curettage de la cavité. Jusqu'ici rien ne nous permet de porter un pronostic précis ; nous avons vu des suppurations, remontant à plusieurs années, guérir en moins d'une semaine, tandis que des suppurations, relativement récentes, résistaient à tous les traitements. Néanmoins, la guérison est rapide dans la majorité des cas, et elle s'obtient par n'importe quelle voie. Nous devons donc nous adresser en premier lieu au procédé le plus simple et le moins chirurgical. Inutile de faire une ponction exploratrice pour prouver l'existence du pus. Le lavage par l'orifice naturel est bien préférable, puisqu'il fait du même coup la preuve du diagnostic et le traitement. Nous avons déjà indiqué le manuel opératoire de ce lavage, nous n'y reviendrons pas. Nous ferons remarquer que, lorsque la canule est bien placée dans l'orifice,

l'arrivée du liquide dans le sinus s'annonce par un bruit spécial qui prouve que la canule est en bonne position. On objecte que l'orifice naturel est situé à la partie supérieure de la cavité et non à la partie déclive. Cette objection est de nulle valeur. Nous avons guéri la plupart de nos cas par ce procédé, et les cas qui ont résisté à ce lavage si simple ont également résisté au lavage par le méat inférieur (orifice artificiel).

Quand on fait le lavage par l'orifice naturel, on voit sourdre du pus en nature les deux ou trois premiers jours, puis, les quatre ou cinq jours suivants, il ne sort plus qu'un grumeau muuqeux grisâtre d'un seul bloc, dont le volume diminue chaque jour. Du cinquième au huitième lavage, ce grumeau disparaît complètement et la guérison est définitive.

Peu nous importe que nous passions par l'orifice naturel ou plus rarement par l'orifice accessoire. L'essentiel, à notre avis, est d'obtenir un résultat sans pratiquer d'ouverture artificielle.

Si la suppuration persiste au bout de huit ou dix jours, ou bien s'il est impossible de faire le cathétérisme par l'orifice naturel, on doit recourir alors à l'ouverture artificielle. Dans un cas, nous avons pu apprendre à un malade à se laver lui-même par l'orifice naturel. Il obtint en trois mois, la guérison d'un empyéme d'origine dentaire qui durait depuis quinze ans.

Pour l'ouverture artificielle, nous donnons hardiment la préférence à la ponction par le méat inférieur et non à la perforation alvéolaire. Le malade devant se laver lui-même sera beaucoup moins gêné pour agir par la voie nasale. La voie alvéolaire réclame le plus souvent une extraction dentaire, voire même le sacrifice inutile d'une bonne dent. En outre, elle crée une fistule buccale qui devra être fermée par un obturateur pour éviter l'introduction de parcelles alimentaires dans le sinus.

L'ouverture par le méat inférieur sera faite par le

même procédé décrit à propos de la ponction exploratrice, c'est-à-dire à 4 centimètres environ de l'épine nasale antérieure. Mickulicz, Krause, Heryng, Juracz, etc., ont inventé divers trocarts. Nous avons adopté le trocart de Krause avec la petite canule supplémentaire de Michelson (fig. 55). Mais nous avons fait construire un modèle particulier dont le diamètre réduit de moitié est largement suffisant. De la sorte on est moins exposé à

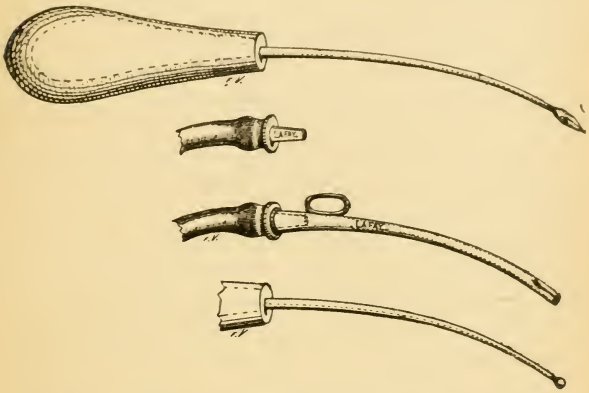

Fig. 55. — Trocart de Krause pour la ponction par le méat inférieur.

faire des fractures de la paroi externe. Pour les lavages consécutifs, on se sert d'un mandrin boutonné pour l'introduction de la canule. C'est ce mandrin mousse que nous confions au malade lorsqu'il doit faire les lavages lui-même. Nous avons aussi fait la ponction par la méthode de Moure à l'aide d'une pointe résistante de galvanocautère. Les lavages sont faits avec de l'eau boriquée ou phéniquée (à 2 ou 3 o/o). Dans ces lavages comme dans ceux pratiqués par l'orifice naturel, il ne faut pas craindre de faire de temps en temps, avec l'ap-

pareil à irrigation, de véritables chasses d'air; le nettoyage sera, de la sorte, plus complet.

La plupart des auteurs préfèrent employer la méthode alvéolaire de Cooper. Elle consiste à extraire la seconde prémolaire ou l'une des deux premières grosses molaires, puis à perforer le fond de l'alvéole à l'aide d'un trocart. On a construit à cet effet diverses espèces de trocarts; mais nous préférons nous servir du foret des dentistes actionné par un moteur électrique. La perforation faite ainsi, est rapide et non douloureuse. On aura soin de diriger le foret un peu en arrière et en dedans. Souvent on n'aura à sacrifier que quelque mauvaises racines dentaires, et dans le cas où toutes les dents sont saines, on peut passer par un espace interalvéolaire. Nous avons employé la méthode alvéolaire dans des cas ou le sinus était inabordable par l'orifice naturel et par le méat inférieur. Nous n'avons recours d'emblée au lavage par l'alvéole que dans les sinusites d'origine dentaire absolument certaine, dans les cas surtout où il existe une fistule purulente au niveau d'une dent cariée. Pour la perforation alvéolaire, on pourra employer le nouveau perforateur de Gouguenheim.

Mais nous le répétons, la méthode alvéolaire offre le grand inconvénient de créer un orifice buccal qu'il faudra, pendant les repas surtout, obturer tantôt avec des sondes à bout olivaire (Luc), tantôt avec un obturateur à soupape (Gouguenheim), tantôt, enfin, au moyen d'obturateurs en caoutchouc durci, construits spécialement d'après nos indications.

Nous n'attachons qu'une médiocre importance à ce que l'on a dit au sujet de la forme du sinus, pour l'attaquer par l'une ou l'autre méthode. Si la suppuration résiste au lavage par l'orifice naturel, elle résistera de même au lavage par l'alvéole ou par le méat. Ouvrir le sinus à la partie la plus déclive ne signifie rien. Si l'em-

pyème est absolument rebelle, il faut détruire les bourgeons à la curette en se créant une large voie par la fosse canine comme l'ont recommandé Cartaz, Luc et Cozzolino. Cette méthode d'ouverture, inventée par Desault, a été aussi recommandée par Chiari et tout récemment par Gouguenheim et Ripault. Chiari a préconisé le tamponnement sec à l'aide de bandelettes de gaze iodoformée que l'on change tous les huit jours. Nous avons employé cette méthode dans un seul cas, et notre malade a conservé néanmoins sa suppuration.

Il ne faut pas cependant se décourager en présence des insuccès, car nous avons vu déjà plusieurs malades qui ont pu guérir par des lavages boriqués (méat inférieur ou ouverture alvéolaire) au bout de 6 à 12 mois et même deux ans.

L'examen microbien du pus peut faciliter le pronostic. Pour Lermoyez, les sinusites à pneumocoques guérissent plus vite que celles à streptocoques. Pour Luc, dans la sinusite d'origine nasale, il existe des streptocoques et la fétidité est presque nulle; la sinusite d'origine dentaire au contraire est plus fétide et les microbes sont nombreux et variés. L'apparition dans l'eau du lavage, dès les premiers jours, d'un bouchon muqueux comme celui que nous avons décrit plus haut, nous paraît un signe favorable à la prompte guérison.

Dans les sinusites bilatérales, nous avons dû parfois employer un procédé différent pour chaque côté (1).

Autres lésions de l'antre d'Highmore

1° **Tumeurs bénignes.** — Zuckerkandl a signalé des fibrômes. Heyman a rencontré des kystes dentaires, des ostéômes, des polypes et des kystes. Quand les parois

(1) Au Congrès de Rome 1894, nous avons présenté un mémoire basé sur notre propre statistique pour démontrer les avantages du traitement par l'orifice naturel.

du sinus sont distendues, on admettra plutôt l'existence d'une tumeur solide.

2° **Tumeurs malignes.** — Ces tumeurs sont primitives ou secondaires. Chez les jeunes sujets ce seront des sarcômes principalement. Ces tumeurs sont consistantes et on en perçoit la résistance dans la fosse canine; les tumeurs kystiques bénignes se traduisent au contraire par une sensation parcheminée. On en vérifie la nature par une ponction.

La résection du maxillaire supérieur sera l'unique ressource dans les tumeurs malignes et même bénignes qui se compliquent souvent, d'ailleurs, de prolongements dans le naso-pharynx.

II. EMPYÈME DU SINUS FRONTAL

1° *Forme apparente.* — Cette forme a été très bien décrite par Guillemain en 1892. Elle résulte d'une maladie infectieuse, d'un traumatisme ou d'une inflammation par propagation. Le pus est très fétide et contient de petits séquestres minces comme des coquilles d'œuf. La paroi orbitaire du sinus cède la première, et il se forme un abcès vers le rebord sus-orbitaire. Surviennent alors des phénomènes de compression du côté de l'œil : œdème des paupières, chémosis, projection de l'œil en dehors et diplopie. L'abcès peut s'ouvrir dans l'orbite et produire une fistule permanente. Panas a décrit aussi des abcès circonvoisins. On ne confondra pas cette affection avec l'abcès du sac lacrymal situé à l'angle inférieur de l'œil.

Traitement. — Trépanation sus-orbitaire, suivie de tamponnement de gaze iodoformée. Panas conseille le drainage du canal fronto-nasal.

2° *Forme latente.* — Cette forme ne se manifeste par aucun signe extérieur. Elle se diagnostique et se guérit souvent par la voie naturelle. La fétidité n'est pas un signe propre au sinus frontal. Un des symptômes prin-

cipaux, mais non constant, est une céphalalgie frontale sus-orbitaire avec irradiation sur les nerfs frontaux. On constate, à l'examen une goutte de pus, située très haut d'après Killian. Mais on ne peut dire si le pus vient réellement du sinus frontal. Parfois même, il s'écoule en arrière, en suivant la gouttière de l'infundibulum et infecte même au passage le sinus maxillaire. L'éclairage par transparence, à l'aide de la lampe de Vohsen placée sous l'arcade orbitaire, a fort peu de valeur. Il est des cas où l'empyème est absolument latent (cas récents de Luc) et où le seul signe certain est le lavage par l'orifice naturel. Le cathétérisme de cet orifice est possible, d'après Hartmann et Cholewa, dans 50 ou 60 o/o des cas. Les obstacles proviennent de l'hypertrophie du cornet moyen que l'on peut détruire au galvocautère ou enlever à l'aide du conchotôme de Hartmann. On peut aussi être gêné par l'apophyse unciforme, par une bulle faisant saillie dans le sinus. Parfois l'infundibulum est inaccessible; en dehors de lui existe un canal long et étroit qui ne communique avec la cavité nasale que par les cellules ethmoïdales les plus antérieures.

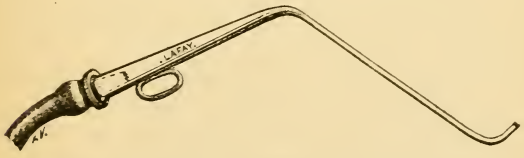

Fig. 56. — Sonde de Lichtwitz pour le sinus frontal.

Jusqu'ici, tout le monde se servait de la sonde de Hansberg, coudée à 3 centimètres de son extrémité, sur un angle de 125 degrés. Lichtwitz a proposé une nouvelle sonde (fig. 56) rendant le cathétérisme plus facile. Elle est courbée à angle droit à un centimètre de son extrémité. Pour introduire la sonde, on engage son extrémité entre la tête du cornet moyen et la paroi na-

sale externe ; puis, on la pousse en haut et en avant. Mais ce cathétérisme doit être fait d'une main légère et sans effort, d'autant plus que la direction de l'orifice varie avec chaque malade.

Si le liquide pénètre dans le sinus, le malade a l'impression d'un courant d'eau qui se répand dans le front. Dans le cathétérisme, Lermoyez recommande surtout de ne pas léser la paroi orbitaire externe de la cellule ethmoïdale antérieure ; on dirigera plutôt la sonde en dedans pour éviter cette zône dangereuse.

L'écoulement de pus unilatéral ne nous permettra pas de confondre la migraine de la sinusite avec les névralgies du trijumeau.

Traitement. — La méthode de Schœffer qui consiste à ouvrir le sinus par son plancher en passant entre le cornet moyen et la cloison, est dangereuse, car le stylet peut pénétrer dans la boîte crânienne. Il vaut mieux recourir au lavage simple par l'orifice naturel. Lichtwitz a guéri ainsi un cas remontant à 24 ans. Mais il faut toujours agir avec une extrême prudence. Le cathétérisme sera souvent fort simple, si l'on a la précaution d'enlever l'extrémité antérieure du cornet moyen. Dans les cas rebelles on pratiquera la trépanation.

Luc, au point de vue du traitement, divise les empyèmes du sinus frontal en récents et anciens. La tentative de guérison par la voie nasale n'est justifiée pour lui que dans les cas récents. Si le cas est ancien, il existe des fongosités sur les parois osseuses et surtout à l'entrée du canal fronto-nasal. Il conseille alors d'ouvrir le sinus en dehors à sa partie la plus déclive au-dessus de la racine du nez. L'ouverture comprendra parfois toute la face antérieure du sinus. On créera en outre une large brèche de communication entre le foyer et la fosse nasale correspondante. On introduira un drain par la cavité nasale jusqu'au fond du sinus frontal et

on suturera immédiatement pour diminuer la défiguration.

Nous citerons simplement pour mémoire les autres affections des sinus frontaux, telles que l'hydropisie enkystée, les kystes hydatiques, les polypes et les ostéômes.

3° *Fistules du sinus frontal.* — Ces fistules sont des conduits faisant communiquer le sinus avec l'extérieur ; elles sont tantôt inflammatoires (maladies infectieuses), tantôt traumatiques, elles peuvent aussi résulter d'une intervention sur le sinus frontal. L'orifice est plus ou moins éloigné du point de départ de la fistule dont le trajet sinueux peut atteindre 6 ou 7 centimètres. Aussi le cathétérisme en est-il parfois difficile.

Les fistules siègent dans la région sourcilière et intersourcilière et vers la racine du nez. On les constate également au niveau du sillon orbito-palpébral supérieur et même à l'extrémité externe du rebord orbitaire.

Souvent l'écoulement présente des battements isochrones au pouls, battements provenant soit des pulsations des artères intra-orbitaires, soit d'une communication avec la boîte crânienne. Pour prouver la communication avec les fosses nasales, on fait expirer par le nez la bouche fermée. Le stylet indique parfois l'existence de séquestres.

On pourrait confondre ces fistules avec celles provenant des kystes dermoïdes de la partie moyenne du sourcil ou avec les fistules lacrymales.

Traitement. — Il ne faut nullement compter sur les injections modificatrices. Le seul procédé curatif consiste dans le défoncement de la paroi antérieure ou de la paroi inférieure du sinus ou même des deux à la fois. Le défoncement de la paroi antérieure est le plus simple et suffit le plus souvent. Il peut être suivi d'un drainage fronto-nasal.

III. Suppuration des cellules ethmoïdales

Nous avons déjà consacré quelques lignes à cette affection à propos de l'hypertrophie du cornet moyen. Nous devons y revenir ici en insistant plus particulièrement sur ces suppurations encore mal déterminées.

Les sinusites ethmoïdales ont été surtout étudiées par Grünwald, puis par Lermoyez et enfin par Langlaret dans une excellente thèse inspirée par Castex (1896). Cependant l'étude de ces lésions est encore obscure, il est probable qu'un grand nombre de rhinites chroniques sont sous la dépendance de sinusites ethmoïdales plus ou moins latentes.

Nous ne ferons que mentionner les sinusites aiguës qui accompagnent à peu près régulièrement le coryza aigu vulgaire.

Les formes chroniques sont d'un diagnostic beaucoup plus difficile car elles s'abritent souvent sous une couche de polypes ou de granulations. Parfois l'empyème ethmoïdal est absolument fermé et ne s'accuse que par la dilatation du cornet moyen ; mais si l'on ponctionne le cornet, comme nous l'avons fait dans quelques circonstances, avec le galvanocautère, on voit sourdre une certaine quantité de pus. Dans d'autres cas la suppuration est évidente, mais on ne sait si elle provient d'autres sinus, d'autant plus que la sinusite ethmoïdale coïncide souvent avec la suppuration des sinus voisins. Il importe donc de chercher la véritable origine du pus. Si la suppuration persiste après la guérison des autres sinus, on est forcé d'admettre une sinusite ethmoïdale.

Lermoyez, se basant sur la division anatomique des cellules ethmoïdales en groupe antérieur et postérieur, décrit deux types de sinusites ethmoïdales se rapportant à ces deux ordres de cellules.

L'empyème ouvert des cellules antérieures est admissible toutes les fois que l'on est certain que le pus

existant dans le méat moyen ne vient ni du sinus maxillaire ni du sinus frontal. Lermoyez, grâce à des recherches patientes est arrivé à bien poser les bases du diagnostic de la sinusite ethmoïdale. D'après lui, on peut songer à une ethmoïdite toutes les fois que l'on se trouve en présence d'une suppuration unilatérale non fétide, lorsqu'il existe des douleurs sus-orbitaires et même de la douleur à la pression au niveau de l'os unguis. A l'examen du nez, on constate l'existence du pus dans le méat moyen et dans la fente olfactive. En sondant avec le stylet dans le méat moyen et surtout vers l'angle d'intersection du cornet avec l'ethmoïde, une légère pression fait pénétrer le stylet dans une cellule d'où s'écoule un peu de pus. La sensation de séquestre n'est pas un signe suffisant, car on peut avoir dénudé une lame osseuse qui donne alors une fausse sensation de nécrose. Le vrai signe certain est la ponction de la bulle ethmoïdale avec la fine aiguille de Hajeck dont la pointe ne peut s'enfoncer de plus d'un demi-centimètre. En tous cas, l'ethmoïdite avec nécrose n'est pas une forme spéciale, c'est un stade plus avancé de la maladie.

Comme Lermoyez, nous pensons que l'ethmoïdite est une affection grave, qui peut se propager vers l'orbite mal protégé d'ailleurs par la mince lame papyracée. L'œil est alors repoussé en bas et en dehors. D'un autre côté, le système circulatoire de l'ethmoïde communiquant largement avec celui des méninges par les veines ethmoïdales, on comprend qu'il puisse survenir des complications inflammatoires du côté des enveloppes du cerveau.

Parfois, on ne trouve du pus que dans la fente olfactive et au niveau du naso-pharynx. On doit alors en premier lieu laver le sinus sphénoïdal dont la suppuration se fait jour du côté du naso-pharynx ; si ce lavage n'indique pas la moindre trace de pus, on ne peut plus

admettre que l'existence d'une ethmoïdite et plus spécialement d'une ethmoïdite postérieure, car l'ethmoïdite antérieure se fait jour dans le méat moyen. Néanmoins, nous ne pensons pas que la division des ethmoïdites en antérieures et postérieures ait une grande importance clinique, car le plus souvent le labyrinthe ethmoïdal est pris en totalité.

Ce qu'il faut bien retenir, c'est que la recherche avec le stylet est indispensable pour préciser le diagnostic, car le stylet nous donne des renseignements sur des points absolument inaccessibles à la vue.

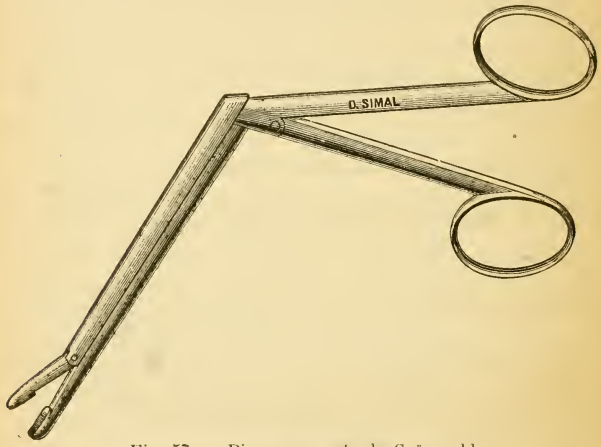

Fig. 57. — Pince coupante de Grünwald.

Traitement. — Si le diagnostic est fréquemment entravé par la dilatation du cornet moyen et par la présence d'un certain nombre de polypes, pour les mêmes motifs le traitement est rendu plus difficile. On devra donc en premier lieu supprimer tout ce qui empêche d'aborder les cellules ethmoïdales. Pour cela, il sera bon de réséquer la tête du cornet et d'enlever les masses

polypeuses. Ceci fait, on attaque directement les cellules ethmoïdales et on les ouvre le plus largement possible en faisant sauter les cloisons qui les séparent. Une telle intervention réclame la plus grande prudence à cause du voisinage de la lame criblée ; aussi se sert-on dans ce cas de la pince coupante de Grünwald qui présente l'avantage d'agir sur place sans arrachement (fig. 57).

Préalablement, il est utile de se rendre compte au moyen du stylet des points précis sur lesquels doit porter la pince coupante. Enfin, on termine l'opération par un ràclage avec les curettes de Grünwald (fig. 58).

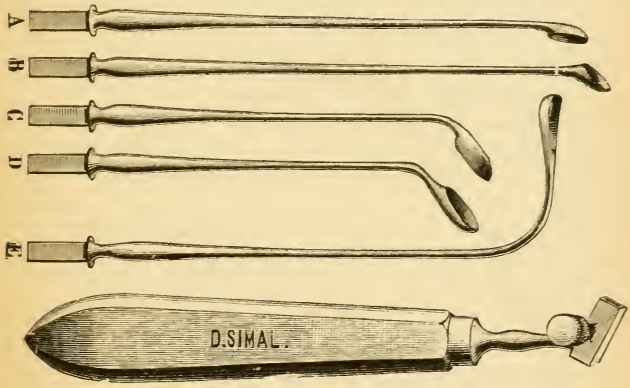

Fig. 58. — Curettes de Grünwald.

Pour éviter toute complication, on place un tampon de coton aseptique et on conseille au malade de priser plusieurs fois par jour une pincée d'aristol. Lermoyez recommande d'achever la cure par des badigeonnages avec une solution de nitrate d'argent à 1/20.

Mais le traitement par la voie nasale n'est pas toujours possible. D'après Claqué, on est en droit d'in-

tervenir par la voie orbitaire, lorsque le traitement intra-nasal, longtemps prolongé, n'a donné aucun résultat ou bien lorsqu'il existe déjà une fistule orbitaire. Dans le cas où des symptômes cérébraux éclatent brusquement, ou lorsque l'ethmoïdite est d'origine infectieuse grave, infection grippale par exemple, on ne doit pas même s'attarder à faire le traitement intra-nasal, si l'on veut prévenir l'apparition de complications méningées.

Grünwald a fort bien posé les règles de l'intervention par la voie orbitaire. Il pénètre extérieurement par l'angle supérieur interne de l'orbite au moyen d'une large incision qui, partant de cet angle, suit le rebord orbitaire jusqu'à l'angle inféro-interne. Il décolle le périoste, met à nu la lame papyracée de l'ethmoïde et pénètre dans le labyrinthe ethmoïdal à travers l'os unguis peu résistant. On trouve dans l'excellent ouvrage de Grünwald une planche fort ingénieuse pour guider le chirurgien dans ce mode d'intervention. L'ouverture une fois pratiquée, on procède au curettage, on termine par un drainage intra-nasal et orbitaire, puis on suture l'incision.

Si le sinus frontal est malade, on l'ouvre également et on mène ainsi de front le traitement des deux sinusites.

IV. Empyème du sinus sphénoïdal

Cet empyème n'est connu que depuis les travaux de Weichselbaum en 1881, et ceux de Zuckerkandl et Schœffer en 1882. Moure (Soc. fr. de Lar. 1893) a prouvé que l'affection était relativement fréquente, mais rarement diagnostiquée.

Cette affection peut être d'origine syphilitique ou d'origine infectieuse. Le symptôme important souvent unique, est la *Céphalalgie*, qui, d'après Gründwald et Kaplan, siège *dans la profondeur même de la tête et en arrière des yeux*, et quelquefois au sommet du

crâne ou à la nuque. Ajoutons à cela, des bruissements dans les oreilles et des vertiges.

L'écoulement purulent fétide ne se voit que par la rhinoscopie postérieure sur la cloison et sur le cornet moyen, car la fente olfactive est rarement assez large pour permettre de voir l'orifice du sinus. On n'a la preuve de l'existence du pus que par le cathétérisme du sinus. On se sert, à cet effet, de la sonde de Hansberg. Cette sonde a 1 millimètre et demi de diamètre.

Pour l'introduire, on élargira la fente olfactive à la cocaïne ou bien on réséquera la tête du cornet moyen. On glissera alors la sonde, par la fente olfactive en prenant le sphénoïde par le bas ; en remontant ensuite vers la partie supérieure, on rencontre une dépression et un orifice situé à 5 millimètres de la cloison. Il faut donc tourner un peu le bec de la sonde en dehors.

Lorsqu'on ne trouve pas l'orifice, il faut recourir à la méthode de Schœffer, Heryng, Ruault, Moure, c'est-à-dire à la perforation. Cette perforation est ordinairement facile, la lame sphénoïdale étant peu résistante. Le stylet, introduit par la même voie que la sonde, peut indiquer une carie osseuse. C'est ce que nous avons observé dans un cas récent.

Tout ne se borne pas là. Kaplan a démontré que la sinusite sphénoïdale pouvait devenir une voie d'infection intracrânienne ou orbitaire. Il survient alors des vertiges et des vomissements.

La thrombose du sinus caverneux, entraîne l'exophtalmie, le strabisme, le ptosis, etc., puis la *cécité unilatérale* par névrite optique. Cette cécité diffère donc de la cécité double de la méningite.

On a signalé aussi des phlegmons orbitaires, d'une certaine gravité.

Traitement. — Comme Moure, nous rejetons le cathétérisme de Ziem par la voie postérieure. On doit d'abord profiter de l'orifice naturel pour faire le lavage,

et, dans ce but, on se crée un large accès en réséquant le cornet moyen trop volumineux. Si l'on échoue par l'orifice naturel, on fait la perforation sur la paroi antérieure mince du sinus, à l'aide d'une curette tranchante. Le curettage est peu dangereux dans ce cas, à cause de l'épaisseur de la paroi postéro-supérieure du sinus.

Schœffer a signalé dans le coryza aigu des sphénoïdites aiguës dont la durée est subordonnée à celle du coryza. Myxomes, fibromes ostéomes, sarcomes, etc., peuvent survenir dans le sinus sphénoïdal. Ces tumeurs peuvent perforer les parois osseuses et donner lieu à des symptômes cérébraux (cas de Lyonnet et Regaud). Signalons encore les lésions sphénoïdales par armes à feu, avec écoulement de liquide cérébro-spinal par des fissures osseuses.

CHAPITRE VIII

Névroses nasales

CORYZA SPASMODIQUE. — RHUME DES FOINS.

A propos de la séméiologie générale, nous avons étudié les divers réflexes résultant de l'excitation de la muqueuse nasale saine ou malade. Dans quelques cas, ces troubles réflexes donnent lieu à un ensemble symptomatique bien défini. Tel est le cas pour le *Coryza spasmodique* et le *Rhume des foins* ou *Hay fever*. Nous confondons les deux maladies dans le même cadre, car elles ne diffèrent que par l'étiologie et peuvent toutes deux aboutir à la forme asthmatique. Toute cette question a été mise au point par Molinié, dans sa thèse inaugurale (Paris 1894).

I. La *rhinobronchite spasmodique paroxystique* est propre aux névropathes ou aux sujets tarés par l'obésité, la goutte, le rhumatisme, etc. Les malades appartiennent presque tous à la classe aisée. Dans deux cas, nous avons découvert le rhume des foins dans les antécédents héréditaires directs, preuve en faveur de la similitude des deux affections.

Les crises de coryza débutent brusquement, soit le jour, soit la nuit. Ce sont des éternuements se succédant sans relâche, une sécrétion nasale aqueuse coulant en grande abondance. Le nez s'obstrue par tuméfaction de la muqueuse, les yeux s'injectent et deviennent larmoyants. Il y a de la pesanteur de la tête. Dans quelques cas, tout l'appareil pulmonaire est envahi. Des râles sibilants nombreux s'étendent dans toute la poitrine et il survient des crises asthmatiques qui durent quelques jours et même quelques mois.

Le coryza débute par une sensation de froid dans le nez et à la nuque, par un chatouillement au voile du palais, dans la gorge et même dans les oreilles. Nous avons vu un cas qui fut précédé de toux nerveuse pendant six mois.

On note aussi de l'anosmie, de l'exagération de la sensibilité olfactive, une susceptibilité particulière pour certaines odeurs. Les yeux sont douloureusement impressionnés par la vive lumière et les malades fuient la clarté du soleil. L'accès éclate facilement par la transition du chaud au froid, et *vice versa*.

En somme, éternuements fréquents, rougeur des conjonctives, écoulement muqueux nasal abondant, tels sont les caractères principaux de l'affection. La crise dure quelques heures, mais nous l'avons vue aussi se prolonger jusqu'à deux ou trois jours.

Cette forme s'observe en toutes saisons, différant ainsi du rhume des foins qui sévit au printemps et à l'automne ; cependant, nous avons rencontré des cas de

coryza spasmodique notablement aggravés pendant la période des foins.

Sur trente-quatre observations personnelles recueillies dans ces cinq dernières années, nous avons reconnu que hommes et femmes y sont prédisposés dans une égale proportion.

Le coryza une fois diagnostiqué, il faut rechercher les causes qui en provoquent l'éclosion. Certains malades ne sont frappés que lorsqu'ils arrivent dans telle ou telle localité, toujours la même bien entendu. Un de nos malades, prenait des crises chez une de ses parentes qui faisait un usage immodéré du camphre. Un autre prenait des accès de coryza et d'asthme, à la naissance de chacun de ses enfants, sous l'influence de la poudre de lycopode employée pour la toilette des nouveau-nés. Dans nos observations, nous rencontrons encore une susceptibilité particulière pour la poudre d'ipéca, la poussière des paillassons, le crin végétal, la poussière des livres d'une bibliothèque. Un garçon coiffeur était pris d'éternuements continuels et de coryza lorsqu'il employait de la poudre de riz à l'iris.

Nous avons vu aussi des malades prendre des accès en chemin de fer, sur le bord d'une rivière ou de la mer. Un ouvrier, pendant plus de trois mois, prit un accès tous les dimanches pendant sa promenade de l'après-midi.

On a cité aussi des cas provoqués par l'odeur des roses *(rose-cold)*. Ce type se rapprocherait du rhume des foins. Nous connaissons un droguiste qui, chaque année, est obligé de fuir sa maison lorsqu'il reçoit une provision de roses de Provins. Nous n'avons pas la prétention d'avoir énuméré toutes les causes du coryza spasmodique. Ce que nous avons dit suffira pour guider le médecin dans ses recherches étiologiques. Ajoutons que, dans un de nos cas, un simple choc sur le nez faisait éclater la crise.

On a décrit, sous le nom d'*Hydrorrhée nasale*, une hypersécrétion aqueuse abondante de la pituitaire, qui semble avoir des rapports bien étroits avec le coryza spasmodique, sauf dans certains cas où l'origine semble complètement différente.

A l'examen des fosses nasales, on pourra rencontrer des déviations de la cloison, de l'hypertrophie du cornet inférieur, soit en avant, soit en arrière, quelquefois de l'hypertrophie du cornet moyen. Enfin, assez souvent, l'examen n'indique aucune altération nasale, du moins en dehors de la crise. Nous avons dit que l'affection pouvait aboutir à de la bronchite spasmodique avec violents accès d'asthme. Nous avons même vu deux malades (femmes) avec un asthme qui les alitait chaque hiver pendant plusieurs mois. On a cherché à expliquer ces accès d'asthme en admettant la production du gonflement du tissu érectile des cornets sous l'influence des poussières. Celles-ci passent alors directement par la bouche et irritent tout le système bronchique. Macdonald admet aussi que souvent les cavités nasales sont trop élargies ; les poussières échappent alors à l'arrêt physiologique par le nez, pour se rendre directement dans les bronches.

II. Le *rhume des foins* ou *Hay fever,* dénommé aussi *rhinobronchite annuelle* par Leflaive, a pour signe caractéristique de survenir au printemps. Dans la région lyonnaise, les cas sont relativement fréquents et, d'après notre statistique personnelle, débutent du 15 au 25 mai. Cependant, en 1893, la chaleur prématurée a fait éclater les crises au commencement de mai et même vers la fin du mois d'avril. La date fixe du dèbut est le principal élément du diagnostic. En Amérique, on signale aussi cette affection à l'automne. Pour nous, nous n'avons rencontré que deux malades prenant de nouvelles crises en septembre. La période de début du Hay fever répond à la floraison des foins,

et nous avons vu des malades rechuter en voyageant dans des régions froides où cette floraison était plus tardive.

La crise est en tous points celle du coryza spasmodique. Apparition brusque d'éternuements répétés avec écoulement aqueux par les deux narines, larmoiement continuel et injection des conjonctives surtout à l'angle interne de l'œil. Les accès durent quelques heures ou quelques jours et se reproduisent par intervalles, pendant six à huit semaines.

Les complications bronchiques et l'asthme ne sont pas la règle ; sur trente-huit malades, nous n'avons rencontré que sept cas d'asthme, dont deux étaient d'une violence extrême.

Quelques malades se plaignent de chatouillements dans les narines, les oreilles, la gorge, le palais et même au niveau du cou. Nous avons observé aussi des troubles vaso-moteurs de la peau du nez. Dans quatre cas, outre le rhume des foins classique, il existait de la rhinite spasmodique toute l'année.

L'apparition de l'affection au printemps donnerait raison à la *Théorie du pollen*, soutenue par Blackley. Mais le pollen des graminées n'est pas l'unique cause. Nos observations nous permettent d'affirmer le contraire. Les sujets sensibles au pollen du foin le sont souvent aussi à beaucoup d'autres substances végétales. Ainsi, un de nos malades prenait des accès en avril aux premières fleurs des arbres fruitiers. Un autre était affecté par les fleurs de bouleaux et par les premières pousses des sapins. Un autre encore prenait des accès à table en présence d'un bouquet de lis ou d'orchidées. Plusieurs étaient atteints en même temps du *Hay fever* et du *Rose-cold* ; d'autres malades étaient, en outre, sensibles l'un au foin sec, l'autre à l'odeur du tabac, un troisième à la poussière des moulins. Enfin, plusieurs ne pouvaient supporter les poussières, la poudre d'iris ou les fleurs.

Tout cet énoncé nous démontre bien qu'il n'existe pas de ligne de démarcation tranchée entre le rhume des foins et le coryza spasmodique. La seule différence est que le premier arrive toujours à une période fixe de l'année. Les uns sont frappés à la ville comme à la campagne. La moindre transition de température, le passage de l'ombre au soleil ou réciproquement font éclater l'accès. Le vent du midi augmente la crise, la pluie la fait disparaître. Certains malades n'ont leur coryza que lorsqu'ils vont à la campagne. Nous avons vu deux malades éviter leur accès annuel grâce à une maladie qui les retint à la chambre au printemps.

Les voyages en chemin de fer sont très nuisibles et l'un de nos malades avait une crise d'autant plus forte que l'allure du train était plus rapide. Un autre malade fut obligé de renoncer à la bicyclette au printemps.

Nous avons vu deux fois les crises disparaître par un séjour d'altitude. Le séjour sur le bord de la mer, nuisible pour les uns, est favorable pour les autres.

Chez la plupart des malades on constate des antécédents nerveux, goutteux, asthmatiques, etc... comme l'a bien démontré notre excellent ami H. Mollière, ainsi que MM. Leflaive et Lermoyez. L'affection est plus fréquente chez les citadins. Les hommes sont atteints deux fois plus souvent que les femmes. Ainsi, sur nos 38 cas nous trouvons 24 hommes et seulement 14 femmes.

Comme dans nombre de cas on trouve de l'hypertrophie du cornet, Daly en 1882 avait expliqué l'affection par la *théorie intra-nasale*. Les succès fréquents du traitement nasal plaideraient en faveur de cette théorie.

Avec Tissier nous admettons que la pituitaire est frappée en premier lieu ; les muqueuses conjonctivales et bronchiques seraient envahies ensuite directement ou par propagation.

Traitement. — Le traitement est à peu près identique pour le coryza spasmodique et pour le rhume des foins. Le traitement de l'état constitutionnel variera avec chaque malade. On se souviendra que l'affection tend naturellement à disparaître à un âge plus ou moins avancé.

On évitera autant que possible les causes qui déterminent habituellement la crise. On supprimera les promenades au soleil ou dans les prairies ainsi que les voyages en chemin de fer. On atténuera l'effet du soleil par des lunettes bleues et celui des poussières par des tampons de coton dans les narines Le voyage en mer est un moyen presque infaillible mais peu pratique.

La cocaïne en prises ou en pulvérisations ne donne pas de merveilleux résultats ; c'est une substance toxique qu'il est imprudent de confier à un malade pour s'en servir *ad libitum*.

Une pulvérisation de menthol et huile de vaseline (1:30) forme sur la pituitaire un enduit protecteur assez bon. Mais le meilleur traitement est, à notre avis, celui préconisé par Natier, la cautérisation des cornets au galvanocautère. Ce n'est pas un traitement infaillible ; mais dans la majorité des cas c'est le seul capable d'enrayer les accès, de les rendre plus rares et moins intenses. Nous n'oserions affirmer que l'on puisse guérir complètement le Hay fever ; mais pour le coryza spasmodique nous avons obtenu plusieurs fois une guérison définitive. On devra tenter ce traitement même quand la muqueuse ne sera pas hyperthrophiée. Deux ou trois séances de dix jours en dix jours suffiront amplement. Sajous a obtenu aussi d'excellents résultats en touchant les divers points de la muqueuse nasale à l'aide de l'acide acétique cristallisé.

Tissier a recommandé les lavages avec le biphosphate de soude bisodique (1:500). On a conseillé également le massage vibratoire de la pituitaire.

La forme asthmatique réclamera le traitement ordinaire de l'asthme : iodure, cigarettes de datura, etc., enfin une saison au Mont-Dore.

III. Troubles sensoriels

L'anosmie est la perte de la sensibilité olfactive. Un diagnostic étiologique est important pour établir un traitement rationnel.

Elle peut provenir d'un obstacle mécanique tel que : la paralysie du facial qui empêche la dilatation de l'aile du nez ; l'hypertrophie du cornet inférieur qui obstrue la narine ou l'hypertrophie du cornet moyen qui supprime la fente olfactive. Citons encore l'obstruction par les diverses tumeurs nasales, par l'hypertrophie ou la déviation de la cloison. Si la perméabilité nasale persiste en arrière, le malade peut encore percevoir les sensations olfactives associées à la gustation.

L'anosmie peut provenir de lésions des extrémités olfactives. L'hémianesthésie de la muqueuse par paralysie du trijumeau est rare ; quand elle existe, elle diminue l'olfaction en troublant les sécrétions nasales.

L'ozène trouble également l'olfaction soit par lésion des terminaisons nerveuses, soit par la dilatation trop considérable des fosses nasales.

On peut avoir affaire encore à des altérations centrales ou périphériques du nerf olfactif : hémianesthésie sensitivo-sensorielle, absence congénitale du bulbe olfactif, atrophie ou sclérose des nerfs olfactifs.

Le diagnostic est en somme difficile tant sont variées les causes de l'anosmie.

Traitement. — S'il s'agit d'un obstacle mécanique, on devra supprimer l'obstruction et l'on obtiendra le retour de l'odorat.

Pour l'anosmie d'origine nerveuse, on a conseillé la strychnine, les courants continus etc... Joal recom-

mande les douches d'acide carbonique au moyen d'un siphon d'eau de Seltz retourné.

Dans un cas, nous avons obtenu une guérison complète par quelques séances de massage vibratoire.

D'après Mackenzie, une anosmie datant de deux ans et consécutive à un catarrhe nasal a peu de chances de guérir.

A côté de l'anosmie nous citerons avec Ruault l'*hyperosmie* ou perception exagérée des odeurs, la *parosmie* ou perception d'odeurs ne résultant pas d'émanations odorantes ; enfin la *cacosmie* ou prédilection spéciale pour certaines odeurs désagréables. Ces divers troubles se rencontrent dans l'hystérie, l'épilepsie, la grossesse et l'aliénation mentale.

IV. Troubles sensitifs

En dehors des lésions mêmes de la muqueuse, l'anesthésie de la muqueuse nasale est relativement rare. Une fois l'anesthésie constatée, il faut en rechercher l'origine. Ruault a parfaitement élucidé ce point délicat. Le plus souvent l'anesthésie est la conséquence de l'hystérie. Mais elle peut aussi provenir des lésions du trijumeau, des branches nasales, des noyaux d'origine ou des centres eux-mêmes (protubérance, hémisphères cérébraux).

Quand la lésion siège au-dessus des noyaux d'origine l'hémianesthésie est croisée. L'olfaction reste intacte dans le cas de lésion protubérantielle. Si l'hémianesthésie provient d'une lésion de la capsule interne, elle s'étend à la face et aux membres et intéresse les autres sens.

A côté de l'anesthésie nasale, il convient de signaler l'*hyperesthésie* ou exagération de la sensibilité telle que nous la rencontrons dans la rhinite spasmodique, puis les *paresthésies* diverses (sécheresse, brulûre, picotement).

On rencontrera aussi des *névralgies* intéressant surtout les rameaux nasaux de l'ophtalmique.

Traitement. — Le traitement s'adressera surtout à la cause générale. Il pourra réussir principalement s'il existe une cause locale facile à supprimer. Les formes douloureuses seront combattues par les divers moyens préconisés dans les névralgies : électricité, aconit, opium, etc...

Nous ne nous étendrons pas plus longuement sur les névroses réflexes qui ont été suffisamment indiquées dans la séméiologie générale et spéciale.

CHAPITRE IX

Varia

A. ÉPISTAXIS

L'hémorragie nasale peut être spontanée ; elle peut aussi résulter d'un traumatisme ou d'une intervention opératoire. La fréquence de l'épistaxis, n'a rien qui nous étonne, si l'on songe que la muqueuse nasale, au point de vue circulatoire, forme un point de rencontre entre le système des carotides interne et externe.

Il faut tout d'abord déterminer le point d'origine de l'hémorragie en se souvenant que le lieu d'élection est la région antéro-inférieure de la cloison. Aussi en plaçant le spéculum, on aura soin de placer les valves de haut en bas pour ne pas masquer le point d'origine et surtout pour ne pas provoquer une nouvelle hémorragie.

On aperçoit alors sur la cloison un point ou un piqueté rougeâtre ou même une simple petite croûte

brune adhérente qui, au dire d'Hajek, est le prélude de l'ulcère perforant simple. Cette croûte provient souvent de la mauvaise habitude qu'ont certaines personnes d'excorier leur cloison avec l'ongle. Nous n'avons garde de soutenir que ce piqueté rougeâtre tient à des varices plutôt qu'à des caillots qui ne peuvent s'organiser.

Lorsque le siège de l'hémorragie a été exactement déterminé, il faut rechercher la cause. Or, l'épistaxis peut tenir à une cause locale, sans importance ou relever d'une cause générale grave.

En présence d'une épistaxis, à un âge avancé, on devra faire avec soin l'inventaire de tous les organes, en insistant particulièrement sur le foie et le cœur. L'examen des urines a une importance capitale. Nous ne saurions trop nous louer d'avoir pratiqué méthodiquement cette analyse dans nos différents cas d'épistaxis. Il nous a été permis de déceler de la sorte des glycosuries et des albuminuries latentes. Mais l'analyse doit être plus minutieuse encore.

Dans un cas où nous avions simplement constaté l'absence de sucre et d'albumine, il survint quelques mois plus tard, une cirrhose hépatique rapidement mortelle. Lasègue avait donc raison de dire que souvent l'épistaxis sans cause connue à l'âge de 60 ans, peut être le premier coup de cloche qui sonne le glas.

Heureusement, toutefois, l'épistaxis ne comporte pas toujours un pronostic aussi grave. Une foule de causes peuvent engendrer des épistaxis essentiellement bénignes. Certaines épistaxis sont dues à des affections purement locales, d'autres proviennent de causes à distance; nous citerons par exemple les épistaxis menstruelles ou génitales si bien décrites par Joal.

Traitement (1). — En présence d'une épistaxis, il faut

(1) Lire sur le traitement de l'épistaxis un excellent article de Lermoyez. (Presse médicale 1894).

se demander s'il ne s'agit pas d'une hémorragie critique favorable qu'on devra respecter pendant quelque temps.

Pour arrêter une hémorragie nasale, il faut tout d'abord avoir recours aux moyens les plus simples. On devra en premier lieu pincer le nez à l'aide du fixateur en baleine de Delstanche. Cet instrument qui a été inventé pour fixer la sonde d'Itard, est excellent pour comprimer les narines ; deux ou trois minutes de compression suffisent pour arrêter l'hémorragie.

Si la compression est insuffisante et si le sang s'écoule par l'arrière-cavité des fosses nasales, on pourra injecter du jus de citron dans les narines ou bien faire de larges irrigations avec de l'eau boriquée glacée, ou avec de l'eau chaude ou même avec les deux alternativement.

On fera aussi des insufflations d'alun, de sulfate de zinc ou d'europhène.

Si ces divers moyens échouent, on aura recours au tamponnement simple, à l'aide d'un tampon d'ouate aseptique, préparée à l'antipyrine, à l'acide trichloracétique, à l'iodoforme ou à la ferripyrine. On pourra également imprégner le coton d'eau de Pagliari. Le coton sera enroulé de la grosseur du doigt sur une tige métallique sur une longueur de 6 à 7 centimètres et introduit le long du plancher nasal. Ce procédé réussit dans la plupart des cas. Dans les cas très rebelles, nous nous servons de coton à la ferripyrine ou bien d'un tampon de *Mousse orientale*, hémostatique végétal, provenant du *Cibotium Cumingii*.

Lermoyez et Gellé ont aussi appelé l'attention sur l'excellente propriété hémostatique de l'eau oxygénée à 12 volumes.

Houdeville a préconisé un tampon en queue de cerf-volant, cela nous paraît une complication inutile. Rougier conseille des badigeonnages avec le collodion suivant :

Acide benzoïque	5	grs.
Acide tannique	5	»
Acide phénique	5	»
Collodion ordinaire	100	»

Enfin, si le tamponnement simple échoue, nous procédons au tamponnement avec la sonde de Belloc ; mais cette sonde pourra être remplacée simplement par une sonde souple en gomme ou en fil de fer recuit plié en deux. Les tampons seront formés de gaze iodoformée, ils seront enlevés au bout de 24 heures.

Parfois, on sera assez heureux pour toucher directement le point malade au nitrate d'argent fondu ou avec une pointe galvanocaustique au rouge sombre.

On pourra, à la rigueur, instituer aussi un traitement interne par les hémostatiques ordinaires : ergotine, perchlorure, etc. On s'adressera également à la cause générale par une médication appropriée.

B. CORPS ÉTRANGERS ET RHINOLITHES

Corps étrangers et rhinolithes doivent être étudiés simultanément, les rhinolithes étant souvent la conséquence de corps étrangers.

Le diagnostic d'un corps étranger n'est difficile que lorsqu'il s'est écoulé un long temps depuis l'introduction de ce corps dans la narine. Un corps étranger peut pénétrer soit par la narine, soit par les fosses nasales postérieures. C'est un accident plus spécial à l'enfance. Il s'agit, la plupart du temps, de haricots, de perles, de boutons, de cailloux, de noyaux de cerise, etc.

Au début, on reconnaît facilement la nature du corps étranger ; mais, plus tard, il se recouvre de sels calcaires et présente une surface bosselée ou hérissée irrégulière. Nous avons ainsi observé trois cas de calcul formé par un noyau de cerise. L'un d'eux, extrait chez une femme de 50 ans, séjournait dans le nez depuis la première enfance.

Charazac a démontré que des rhinolithes peuvent aussi se former autour d'un noyau organique ; pus, caillot ou mucus. C'est la forme spontanée étudiée par Moure, elle démontre la nécessité de l'analyse chimique du calcul si l'on veut en connaître la véritable cause.

Les corps étrangers et les rhinolithes déterminent de l'obstruction nasale et de la suppuration avec ozène. Ces symptômes se compliquent de céphalée, de névralgies et même de troubles réflexes. L'ozène peut induire en erreur, mais on se souviendra que l'ozène atrophique ne s'accompagne pas de suppuration.

Le stylet nous renseignera d'une façon précise et nous distinguerons le rhinolithe du séquestre syphilitique par la mobilité plus grande du premier. Un corps étranger ancien peut provoquer des fongosités et des ulcérations qui compliquent le diagnostic.

Les corps étrangers récents se reconnaîtront facilement *de visu* sans la moindre hésitation.

Moure, Combe, Ziem, ont signalé des cas de corps étrangers ayant pénétré dans le sinus maxillaire par l'orifice alvéolaire créé pour le traitement de l'empyème.

Traitement. — L'extraction se fera suivant les cas, par la voie nasale antérieure ou postérieure, à l'aide de pinces appropriées à la région. Pour les corps étrangers récents, on a conseillé de recouvrir la bouche du malade d'un linge et de souffler fortement par la bouche, pour chasser le corps du délit par la pression de l'air d'arrière en avant.

Pour les calculs volumineux et anciens, on devra parfois procéder à une véritable lithotritie et retirer le corps étranger par fragments. De larges lavages antiseptiques consécutifs, mettront à l'abri de toute complication.

C. PARASITES DES FOSSES NASALES

On a rencontré dans les fosses nasales des chenilles

des sangsues, des ascarides. On a vu aussi, dans les pays chauds, des mouches pénétrer dans le nez et y déposer leurs œufs ; elles peuvent même s'introduire dans les sinus frontaux. Ces parasites déterminent parfois des symptômes graves : céphalalgie, œdème de la face et des paupières, suppuration, nécrose des os et des cartilages.

Traitement. — Les lavages ne suffisent pas toujours. Il faut procéder à l'extraction à la pince. On a conseillé aussi les inhalations d'éther, de benzine, et les irrigations d'eau chloroformée.

TABLE DES MATIÈRES

Pages.

Introduction V

PREMIÈRE PARTIE

CHAP. I. Anatomie nasale 7
Physiologie 25
CHAP. II. Rhinoscopie antérieure 28
Rhinoscopie postérieure 40
CHAP. III. Séméiologie générale 51
CHAP. IV. Thérapeutique générale 72

DEUXIÈME PARTIE

CHAP. I. Rhinites aiguës 101
A. Coryza aigu 101
B. Rhinite purulente aiguë 105
C. Rhinite fibrineuse 106
D. Diphtérie nasale 107
E. Rhinites liées à diverses maladies aiguës 108
CHAP. II. Rhinites chroniques 110
A. Rhinite chronique simple et hypertrophique 110
1° Rhinite hypertrophique des cornets inférieurs 111
2° Hypertrophie des cornets moyens. Maladie ethmoïdale 123
B. Catarrhe nasal postérieur 128
C. Rhinite atrophique. Ozène 131
CHAP. III. Rhinites chroniques infectieuses 140
A. Syphilis nasale 140
1° Accident primitif 140
2° Accidents secondaires 141
3° Accidents tertiaires 142
B. Tuberculose nasale. Scrofulose nasale 147
C. Lupus primitif des fosses nasales 150
D. Rhinosclérôme 152
E. Lèpre 154
F. Morve 154
G. Actinomycose 154

CHAP. IV. Tumeurs du nez 155
A. Polypes muqueux des fosses nasales 155
B. Polypes muqueux des choanes..... 166
C. Tumeurs bénignes diverses 170
D. Tumeurs malignes 173
CHAP. V. Tumeurs du naso-pharynx 176
A. Fibrômes 176
B. Tumeurs diverses 183
C. Tumeurs malignes..... 184
D. Végétations adénoïdes..... 184
CHAP. VI. Maladies de la cloison..... 197
A. Déviation et hypertrophie..... 197
B. Abcès de la cloison. Hématome.... 206
C. Hyperplasies de la cloison..... 207
D. Néoplasmes 208
E. Perforations 209
CHAP. VII. Maladies des cavités accessoires des fosses nasales..... 211
1° Suppuration du sinus maxillaire. 212
2° Empyème du sinus frontal 222
3° Suppuration des cellules ethmoïdales 226
4° Empyème du sinus sphénoïdal... 230
CHAP. VIII. Névroses nasales 232
1° Rhinobronchite spasmodique..... 233
2° Rhume des foins. Hay fever..... 235
3° Troubles sensoriels 239
4° Troubles sensitifs..... 240
CHAP. IX. Varia 241
A. Epistaxis 241
B. Corps étrangers et Rhinolithes..... 244
C. Parasites des fosses nasales..... 245

Imp. du *Petit Troyen*. — G. ARBOUIN, 126, rue Thiers, Troyes

Date Due

Demco 293-5

YALE MEDICAL LIBRARY